

Informe relativo a la exhumación llevada a cabo en Olmedillo de Roa (Burgos) con el fin de recuperar los restos humanos pertenecientes a ocho personas ejecutadas en la Guerra Civil

Fco. Etxeberria Gabilondo

Medicina Legal y Forense - Facultad de Medicina y Odontología
Universidad del País Vasco - Apartado 1606 / 20014 San Sebastián
Tfno. 943 0173 81 / Fax 943 0173 30 / icpetgaf@sz.ehu.es

Lourdes Herrasti

Dpto. de Antropología. Sociedad de Ciencias Aranzadi. Alto de Zorroaga.
20014 San Sebastián / Tfno. 943-466142 /
antropologia@aranzadi-zientziak.org

Introducción

A solicitud del Sr. D. José Ignacio Marín Cantera, Alcalde de la localidad palentina de Villaviudas en representación de los familiares y por mediación del Sr. José Ignacio Casado de la Asociación para la Recuperación de la Memoria Histórica de Burgos, en agosto de 2003 llevamos a cabo la exhumación de ocho cuerpos esqueletizados en la localidad de Olmedillo de Roa de Burgos como parte de la colaboración que venimos prestando a distintas asociaciones que vienen trabajando por la recuperación del olvido de las muchas personas desaparecidas, fusiladas y ejecutadas durante los trágicos episodios de la Guerra Civil española de 1936 a 1939.

La metodología empleada se ajusta a las recomendaciones propuestas en las Primeras Jornadas de la Asociación para la Recuperación de la Memoria Histórica celebradas en la Universidad de Valladolid y en marzo de 2003 cuyos resultados fueron publicados en *“La memoria de los olvidados. Un debate sobre el silencio de la represión franquista”*.

El plan seguido fue el siguiente: el 16 de agosto se reunió el grupo de trabajo en el lugar de la fosa que había sido localizada en fechas anteriores por el Sr. José Ignacio Casado conforme a sus indagaciones respecto de las ejecuciones que tuvieron lugar en la zona de Aranda de Duero. Por dichas investigaciones previas se sabe que los inhumados en este lugar eran vecinos de la próxima localidad palentina de Villaviudas. En este acto se explicó a los familiares allí reunidos el plan de actuación para los días siguientes, esto es, la excavación arqueológica y la recuperación de los restos.

Para la recuperación arqueológica se conformó un grupo de trabajo que quedó constituido del siguiente modo:

Promueven: familiares de los fusilados con el apoyo del Ayuntamiento de Villaviudas (Palencia) y de la Asociación para la Recuperación de la Memoria Histórica de Burgos.

Coordinador: José Ignacio Casado

Equipo Técnico

Arqueología:

Lourdes Herrasti, dirección arqueológica (Sociedad de Ciencias Aranzadi)

Patxuka de Miguel, dirección arqueológica (Universidad de Alicante)

Almudena García-Rubio, arqueología (Universidad Complutense de Madrid)

Javier Ortiz, arqueología (ARMH - Sociedad de Ciencias Aranzadi)

Janire Arriaga, arqueología (Universidad de Deusto)

Susana Díaz, arqueología (Universidad de Oviedo)

Antropología:

Francisco Etxeberria, profesor de medicina forense (Universidad del País Vasco - Sociedad de Ciencias Aranzadi)

Inge Ruiz Arana, antropología forense (Universidad del País Vasco)

Aiora Imaz, antropología forense (Universidad de Burdeos – Sociedad de Ciencias Aranzadi)

Patri Rodríguez, antropología forense (Universidad del País Vasco - Sociedad de Ciencias Aranzadi)

Ainara Lizaso, antropología forense (Universidad del País Vasco - Sociedad de Ciencias Aranzadi)

Silvia Carnicero, antropología forense (Universidad del País Vasco)

Otros técnicos:

Iñaki Egaña, historiador (Sociedad de Ciencias Aranzadi)

Xabin Egileor, fotografía y vídeo (Sociedad de Ciencias Aranzadi)

Igone Etxeberria, ayudante fotografía y vídeo (Sociedad de Ciencias Aranzadi)

Colaboradores y voluntarios:

Ricardo Núñez (Barcelona)

Gloria García (Burgos)

Intervención arqueológica

Los testimonios recogidos por José Ignacio Casado y José María Rojas situaban una fosa común en el término municipal de Olmedillo de Roa (Burgos), en una zona a 100 m de la carretera, en un área yerma, junto a un camino de concentración parcelaria. En una primera prospección se habían localizado restos óseos que se relacionaron con la fosa. De este modo, atendiendo a las recomendaciones en tales casos, se procedió a la notificación a las distintas autoridades del plan de exhumación de los restos.

El grupo se trasladó al lugar el 16 de agosto de 2003 y se celebró una primera reunión con los familiares y autoridades municipales de Olmedillo de Roa (Burgos), así como de Villaviudas (Palencia) de cuyo lugar eran vecinos los inhumados.

Sin embargo, al realizar la primera inspección de los restos óseos hallados se comprobó que no eran humanos por lo que hubo de replantearse la tarea comenzando de nuevo con la prospección para localizar el sitio exacto de la fosa. Para ello se empleó una excavadora mecánica que trabajó en el área atendiendo las diversas versiones sobre la ubicación de la fosa.

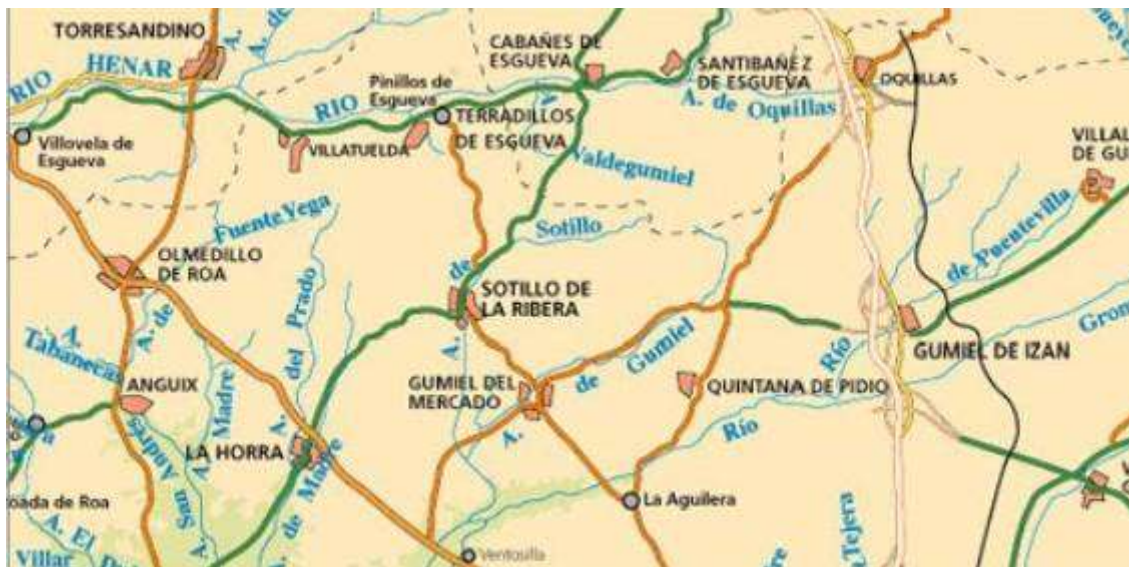

Figura 1. Situación de la localidad de Olmedillo de Roa en Burgos.



Figura 2. Trabajos de búsqueda de la fosa supervisados por miembros del equipo a lo largo del día 16 de agosto de 2003.

De este modo fue imprescindible solicitar información a los vecinos del pueblo de Olmedillo de Roa, entre otros a Prisciano, de 81 años de edad, pastor y conocedor de la zona y a Onofre, de 98 años de edad. Los testimonios recogidos resultaban a veces contradictorios por cuanto la concentración parcelaria ha modificado las mismas y el trazado los caminos.



Figura 3. En la imagen Onofre, de 98 años de edad y vecino de Olmedillo de Roa.



Figura 4. Varias personas durante las labores de prospección.

Las tareas resultaron infructuosas en un primer momento y ello obligó a continuar

la búsqueda el domingo 17 de agosto. Tras recabar el testimonio de otros vecinos pero sin resultado positivo, la mayor parte del equipo retorna a sus respectivos lugares de origen, quedando Javier Ortiz y Sabin Egileor para continuar con la labor de prospección a lo largo del lunes.

De este modo y tras trazar un plan de roturación del terreno en tetícula por fin en la tarde del lunes se localiza la fosa. El grupo de trabajo vuelve a Olmedillo la mañana del martes día 18.

Tras delimitar la fosa, que está orientada norte-sur en un suelo arenoso guiados por la concentración de raíces, se cubre la misma con un toldo y con la ayuda de la pala mecánica se retira el terreno circundante despejando el lugar para facilitar las posteriores labores.

De este modo damos comienzo al trabajo arqueológico empleando la metodología clásica en la que se procura retirar la trama de tierras y arenas entre los restos in modificar en nada la posición primera de los mismos tal y como quedaron en el fondo de la fosa que tiene 4,5 m de longitud y 0,80 m de ancho y se encuentra entre 0,70 y 0,80 m de profundidad.



Figura 5. Aspecto de la fosa parcialmente delimitada en un estrato arenoso.



Figura 6. Aspecto de la fosa ya delimitada en la que se explora la existencia de metales.

La excavación arqueológica resultó sencilla al estar la fosa en un estrato arenoso de color claro que contrastaba de forma neta con la arena oscurecida por la descomposición orgánica de los cadáveres acumulados en ella. En buena parte del nivel de los restos humanos se constata la presencia de cal que fue arrojada sobre los cadáveres y que se acumula en forma de costra.

Para el final de la tarde del miércoles estaban expuestos un total de ocho esqueletos individualizados. Este número corrobora la información que relataba que en este lugar fueron inhumados ocho individuos varones que eran vecinos de Villaviudas y que fueron fusilados allí mismo.

Según algunas versiones, los detenidos eran nueve, si bien uno de ellos logro escapar.

De este modo, establecimos la asignación de un número a cada uno de los inhumados que son descritos de igual modo a continuación. Para la ubicación de todas las evidencias (restos humanos y otras) empleamos coordenadas cartesianas siguiendo la retícula establecida. Los objetos metálicos fueron localizados mediante el empleo de un detector de metales.

Una vez se había interpretado todo el conjunto y tras la realización de diversas fotografías y dibujos, procedimos a la extracción individualizada de los esqueletos con sus

correspondientes objetos personales que no se llevó a cabo hasta el jueves día 21, con el fin de actuar de forma sistemática en la recogida individualizada de los esqueletos.

Los restos fueron envueltos en papel y colocados en sus correspondientes cajas para su traslado.

Las tareas fueron seguidas por las autoridades municipales de Villaviudas y por muchos de los familiares.

Al final de la tarde del jueves 21 de agosto, y una vez finalizada la exhumación, los restos fueron trasladados al Ayuntamiento de Villaviudas (Palencia) en cuyo lugar José Ignacio Marín Cantera (Alcalde), José Ignacio Casado (coordinador de las labores de exhumación) y Francisco Etxeberria (director de la investigación) dieron una charla informativa sobre las tareas realizadas y a la que asistió un numeroso público expresando su solidaridad y apoyo a los familiares y en justo homenaje a los asesinados.

De toda la tarea de campo llevada cabo se confeccionó un reportaje específico en video por parte de Sabin Egileor que lleva por título “67 años después”, así como otro más general de Alfonso Domínguez e Itziar Bernaola titulado “Las fosas del olvido” emitido por TVE2 el 28 de enero 2004.



Figura 7. Aspecto de la fosa desde el extremo norte durante el proceso de excavación.



Figura 8. Visión de la fosa desde el lado sur.

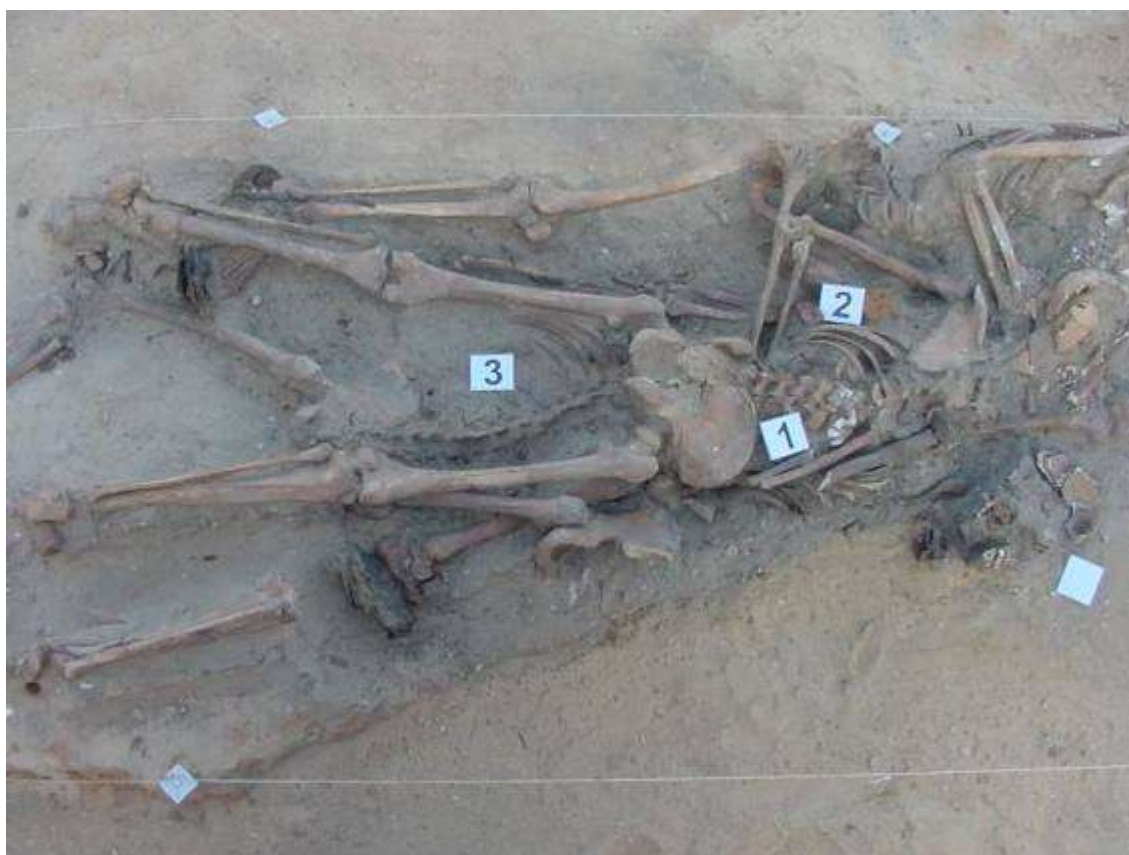


Figura 9. Individualización de los esqueletos.



Figura 10. Suela de dos zapatillas y costra de cal junto a los restos esqueléticos.



Figura 11. El Sr. Alcalde de Villaviudas y familiares junto a los restos expuestos en la fosa antes de su extracción.

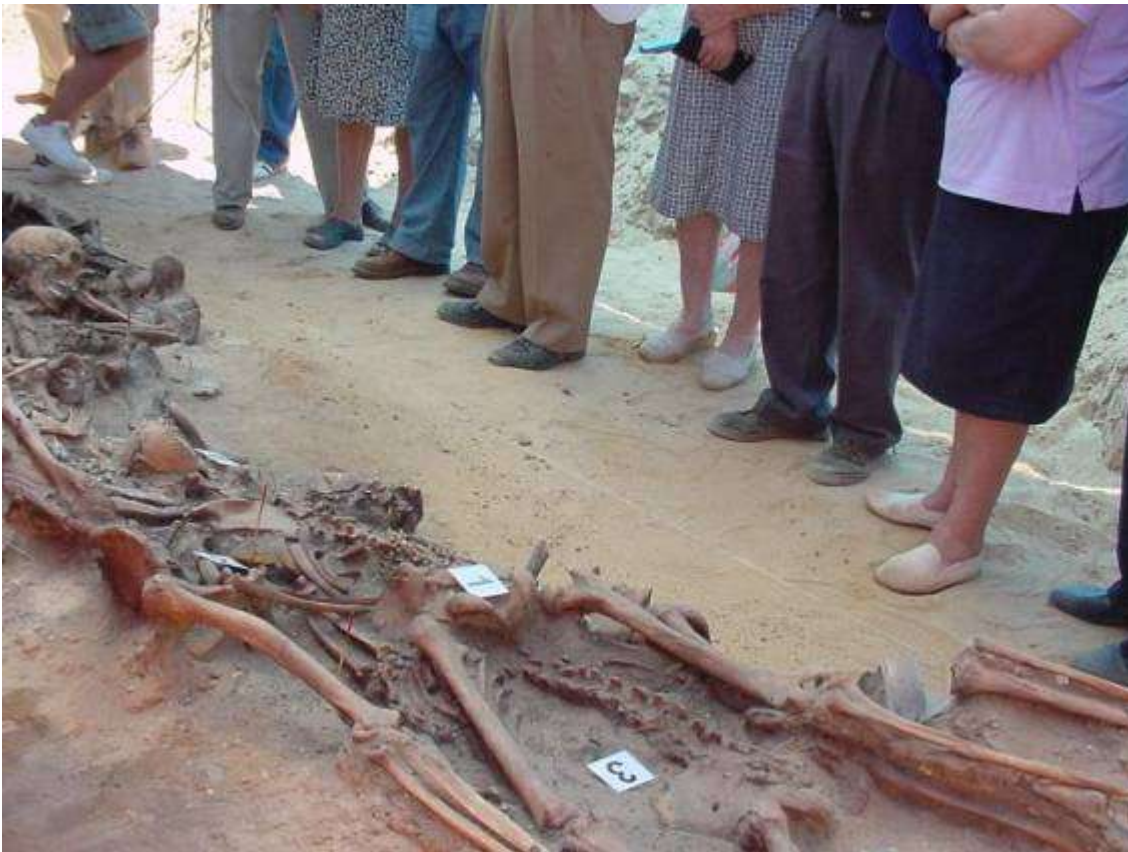

Figura 12. Los restos expuestos in situ antes de su extracción.



Figura 13. Acto informativo en el Ayuntamiento y de homenaje a los asesinados de Villaviudas (21 de agosto 2003).

Descripción individualizada de los restos humanos

Los restos humanos corresponden a ocho individuos masculinos, de diferentes edades. Los esqueletos se hallaban imbricados, cinco de ellos en posición decúbito prono, uno en posición lateral y dos en decúbito supino. La disposición de los esqueletos indica que fueron arrojados a la fosa quedando alineados conforme al eje longitudinal de la misma (Figura 8).

Los esqueletos se numeraron comenzando por los que se hallaban en la parte superior y en la zona norte de la fosa.

Los restos fueron trasladados por el Sr. D. José Ignacio Marín Cantera al Laboratorio de Antropología Forense de la Facultad de Medicina de la Universidad del País Vasco en la Unidad Docente de San Sebastián, en donde han permanecido hasta completar el estudio antropológico y de patología siendo posteriormente devueltos a sus familiares.

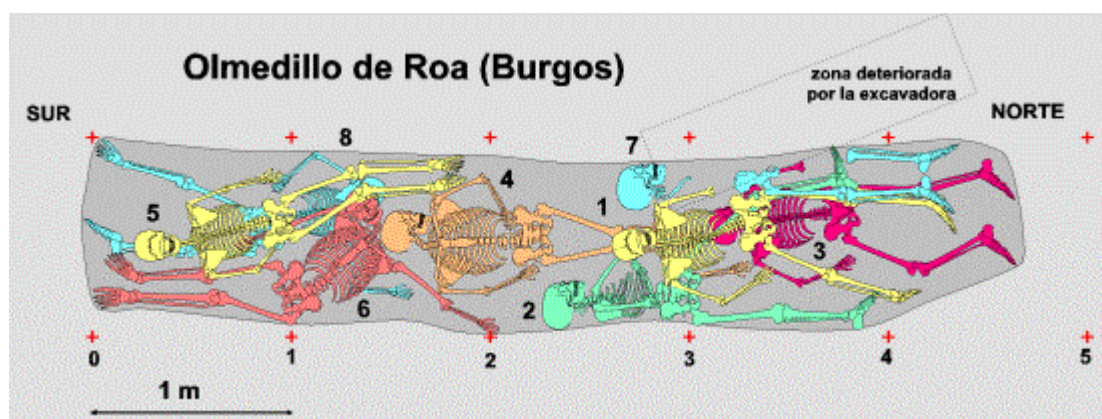


Figura 12. Disposición de los esqueletos en el interior de la fosa.



Figura 13. Delimitación de la fosa instantes antes de proceder a la extracción individualizada de los restos.

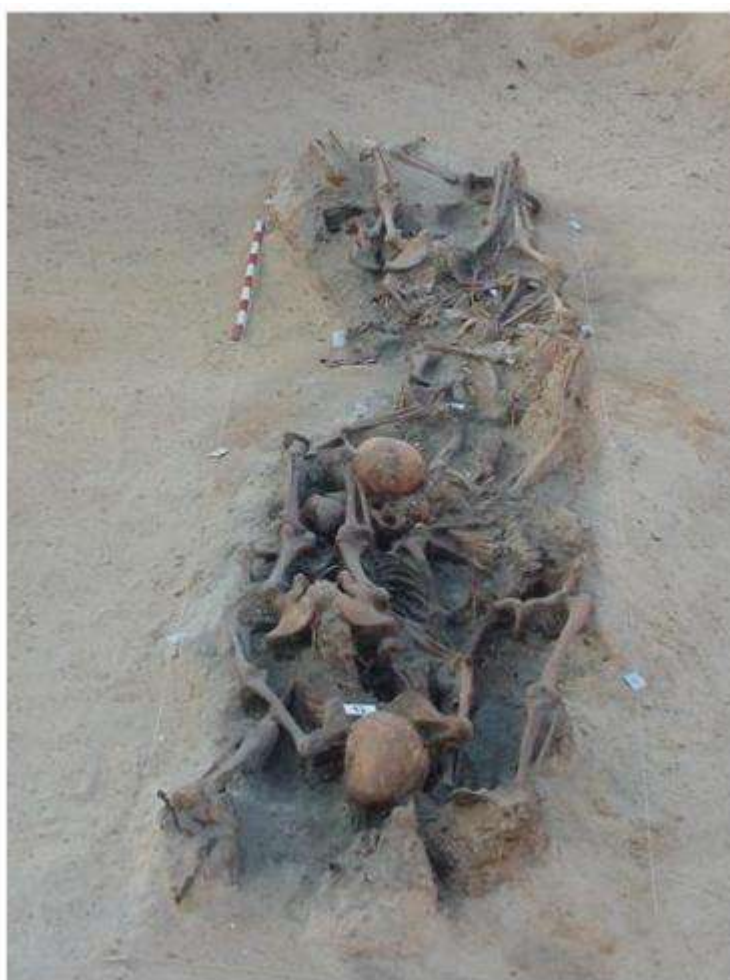

Figura 14. Delimitación de la fosa instantes antes de proceder a la extracción individualizada de los restos.

Individuo 1 (Figura 15-19)

Descripción: Se localizaba en la mitad norte de la fosa (Figura 15). En posición decúbito prono, se superpone al Individuo 3 y parcialmente a los Individuos 7 y 2. La excavadora afectó al brazo derecho y al cráneo parcialmente.

Aspectos de antropología: Individuo masculino, cuyo esqueleto no ha completado la maduración esquelética. No han terminado de soldar la cresta iliaca, ni la epífisis proximal de húmero; recién soldada la epífisis proximal de fémur. Estas características nos permiten determinar que este individuo no había alcanzado los 20 años de edad. Diestro. A partir de la medida del fémur y de la tibia se puede estimar una estatura aproximada de 163 a 169 cm. Como variedad anatómica este esqueleto presenta sacralización de la quinta vértebra lumbar, es decir la asimilación de esta vértebra al sacro.

- Longitud máxima del fémur derecho: 427
- Diámetro cabeza femoral derecha: 45
- Longitud máxima de la tibia derecha: 360
- Longitud máxima del húmero derecho: 315

Se conserva la mitad izquierda del maxilar superior con sus piezas dentarias, además de un fragmento del lado derecho con los molares 17 y 18. Este tercer molar no ha terminado de emerger. De la mandíbula se conserva también parte de la mitad izquierda con las piezas de 32 a 38. Piezas dentarias sueltas son: 11, 12, 13, 41, 42, 43, 44 y 45.

Aspectos de patología: En la bóveda craneal presenta una pérdida de sustancia ósea, acompañada de fracturas radiadas, que parecen responder a un traumatismo directo que provoca un hundimiento craneal. Por otro lado no hay evidencias claras de orificios de entrada de proyectil de arma de fuego. El hecho de que la mastoide izquierda esté fracturada perimortem puede ser debido a un disparo que no entró en el cráneo, sino quizás en la base o parte alta del cuello.

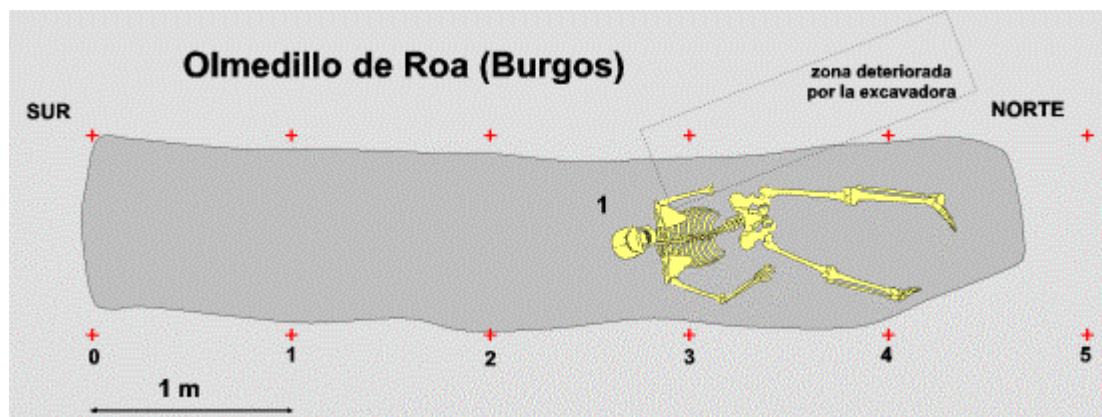


Figura 15. Disposición del Individuo 1 en la fosa.



Figura 16. La cresta iliaca permanece sin fusionar ya que se trata de un individuo que no ha completado la maduración esquelética.




Figura 17. Bóveda del cráneo con un hueso bregmático como variedad anatómica.



Figura 18. Hundimiento craneal en la bóveda por traumatismo directo.

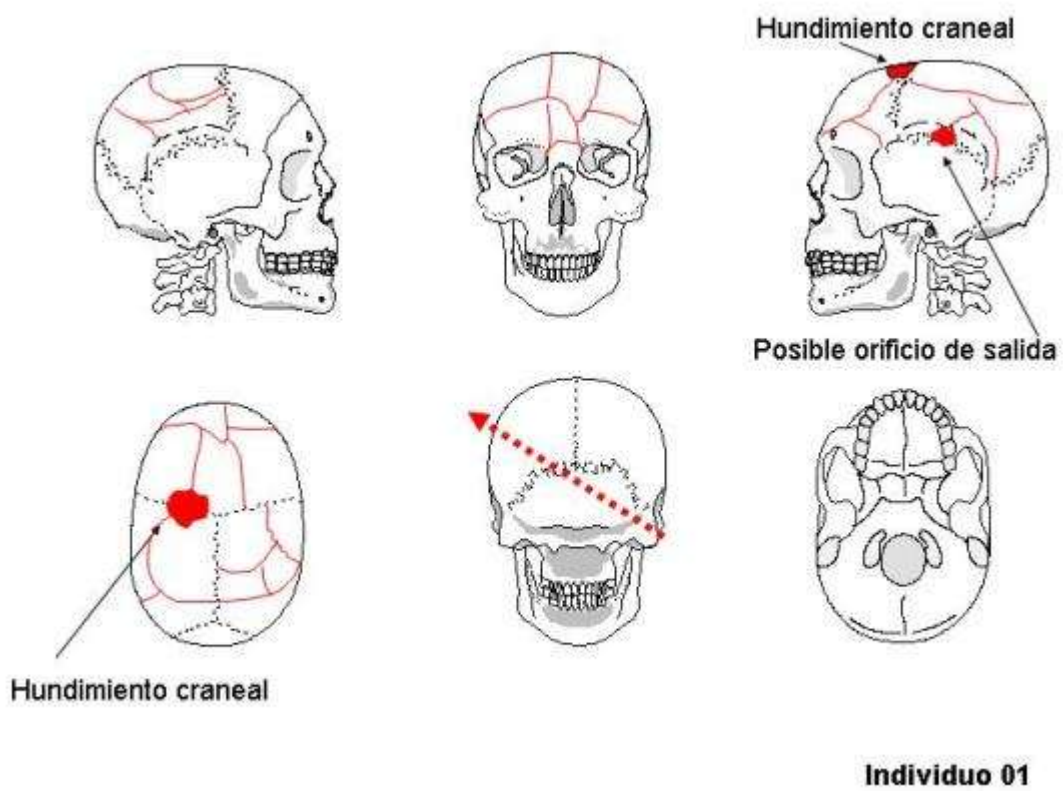


Figura 19. Interpretación de lesiones en el cráneo del Individuo 1.

Individuo 2 (Figura 20-31)

Descripción: Dispuesto en posición lateral en el borde de la fosa, apoyado sobre el costado izquierdo (Figura 20). La extremidad inferior y superior izquierdas se situaban por debajo de los Individuos 1, 3 y 7. La acción de la excavadora afectó parcialmente a los huesos del brazo izquierdo. Como objetos personales se asocia calzado con suelas de cuero y clavos. Además se han recuperado varios objetos metálicos como una hebilla y botones. En el momento de la excavación se recuperó un proyectil en el interior del cráneo.

Aspectos de antropología: Individuo masculino, de edad adulta, de 35 a 40 años por la sínfisis púbica y el cierre de las suturas craneales. Diestro. Muestra una variedad epigenética en el cráneo que consiste en la presencia de la sutura metópica. Por la medida de los fémures y tibias se puede estimar una estatura de 163 a 167 cm.

- Longitud máxima del fémur derecho: 428
- Diámetro cabeza femoral derecha: 49
- Longitud máxima de la tibia derecha: 352
- Longitud máxima del húmero derecho: 310
- Longitud máxima del cúbito derecho: 248
- Longitud máxima del radio derecho: 233

Se conservan dos fragmentos de maxilar superior con los alvéolos 16 a 18, y 27 y 28. Las piezas dentales in situ son 18, 27 y 28; por el contrario, los alvéolos de 16 y 17 están reabsorbidos, lo que indica que fueron perdidos en vida. El maxilar inferior se conserva completo, aunque las piezas que se mantienen en sus respectivos alvéolos son: 44 a 48 y 33 a 38. Los cuatro incisivos inferiores están sueltos. Caries en 46. Sarro o cálculo dental generalizado.

Aspectos de patología: El esqueleto presenta entesopatías como evidencia de lesiones degenerativas articulares en la tuberosidad tibial izquierda, en la tuberosidad del radio derecho y en la inserción del bíceps en el húmero derecho. En el tramo lumbar de la columna vertebral (vértebras L3 y L5) se observan osteofitos por la artropatía degenerativa. La zona media de la diáfisis del fémur derecho presenta una curvatura anómala derivada de una fractura antigua, posiblemente en tallo verde, bien consolidada. Asimismo, se observa una zona engrosada en la misma diáfisis que puede ser calificada como una miositis osificante. En la parte anterior y cara interna de una costilla del hemitórax izquierdo se observa la existencia de un osteoma de forma ovalada. Por otra parte, el aspecto patológico más significativo es la existencia de un hundimiento craneal en el parietal izquierdo, de forma cónica invertida de 28 mm de diámetro y 7 mm de profundidad como consecuencia de un impacto directo realizado mucho tiempo antes de su fallecimiento. Las lesiones del perimortem son: dos heridas por arma de fuego, orificios de entrada, en el lado derecho del cráneo, de 7 mm de diámetro. La trayectoria del proyectil fue descendente en ambos casos, saliendo por el lado izquierdo de la cara

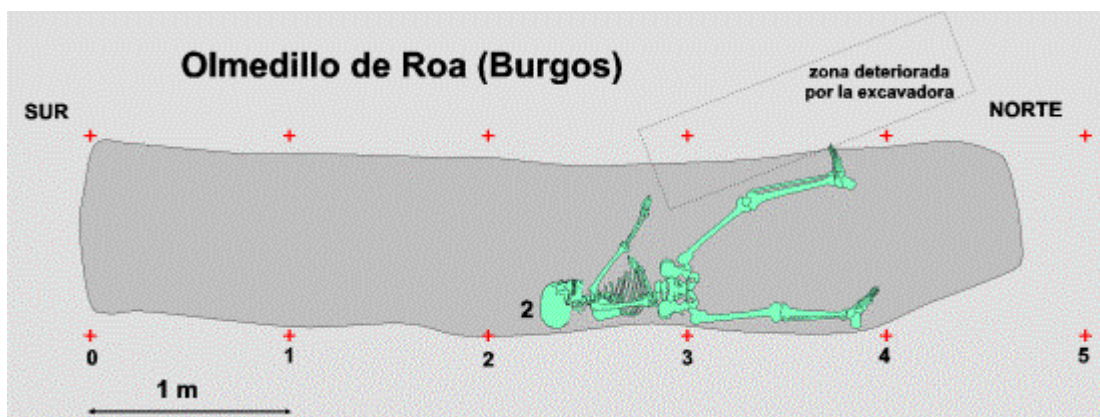


Figura 20. Disposición del Individuo 2 en el interior de la fosa.



Figura 21. Hebilla de cinturón perteneciente al Individuo 2 en el momento de la excavación



Figura 22. El fémur derecho del Individuo 2 presenta una curvatura anómala debido a una fractura bien consolidada.



Figura 23.

Pie derecho del Individuo 2 con calzado de cuero y sujeta con clavos.

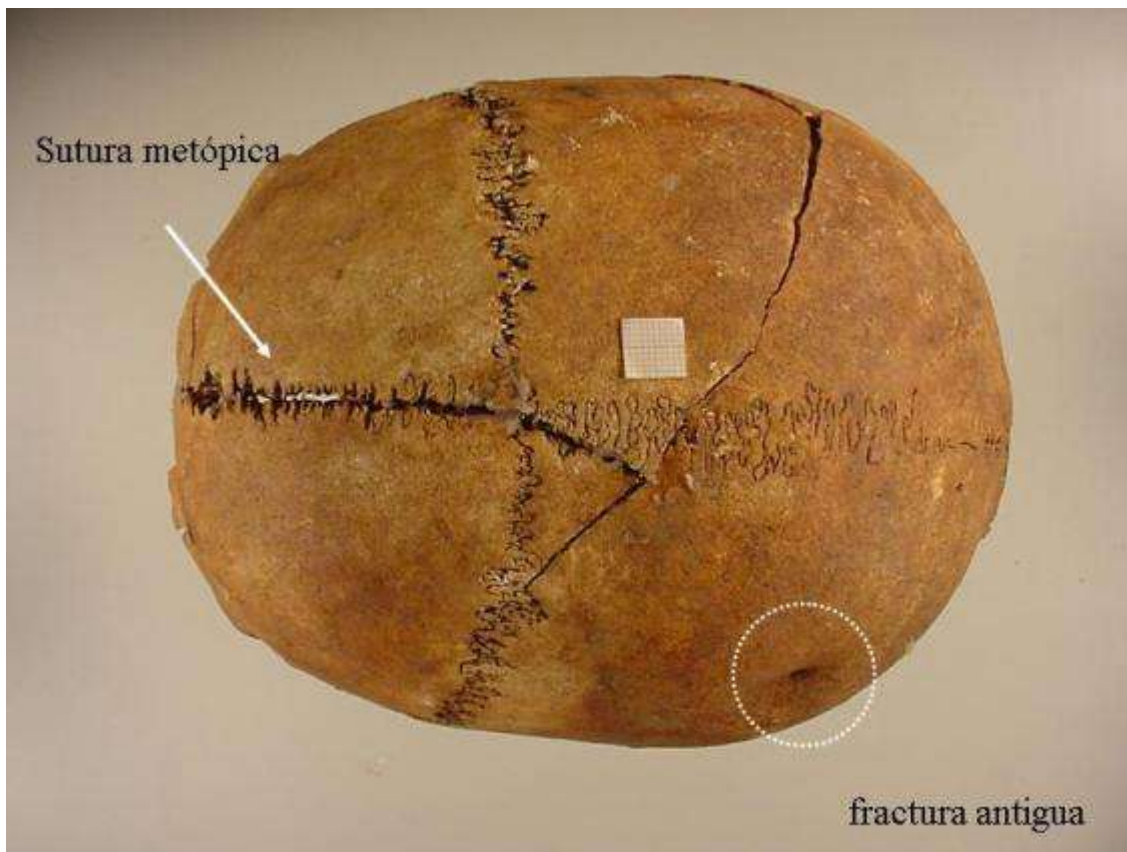


Figura 24. Norma sagital del cráneo del Individuo 2. Muestra la sutura metópica como variedad anatómica. Por otro lado en el parietal izquierdo se observa un defecto óseo debido a una antigua fractura craneal que presenta una buena cicatrización.




Figura 25. Osteoma en la cara interna de una costilla del lado izquierdo.

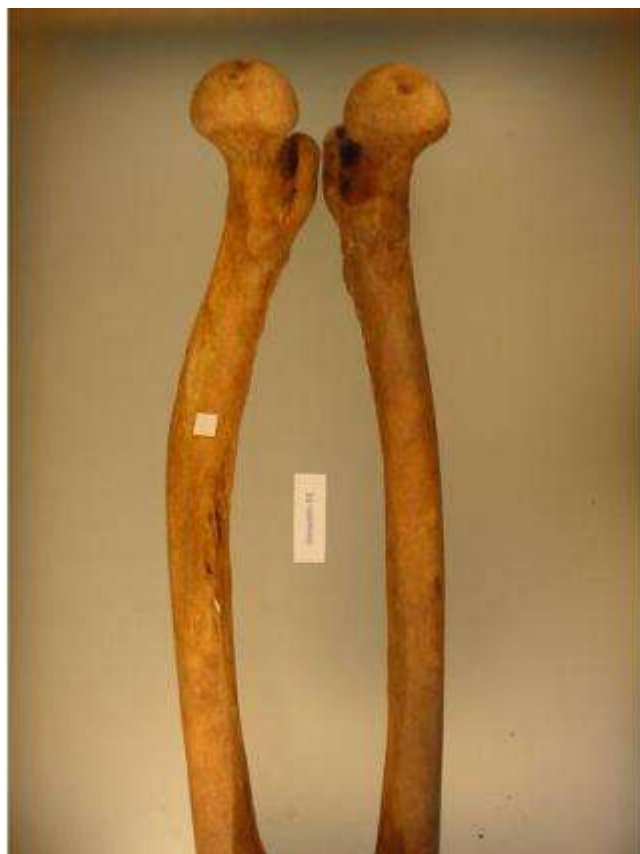

Figura 26.

Comparación de los fémures del Individuo 2.



Figura 27. Engrosamiento de la diáfisis del fémur derecho del Individuo 2.

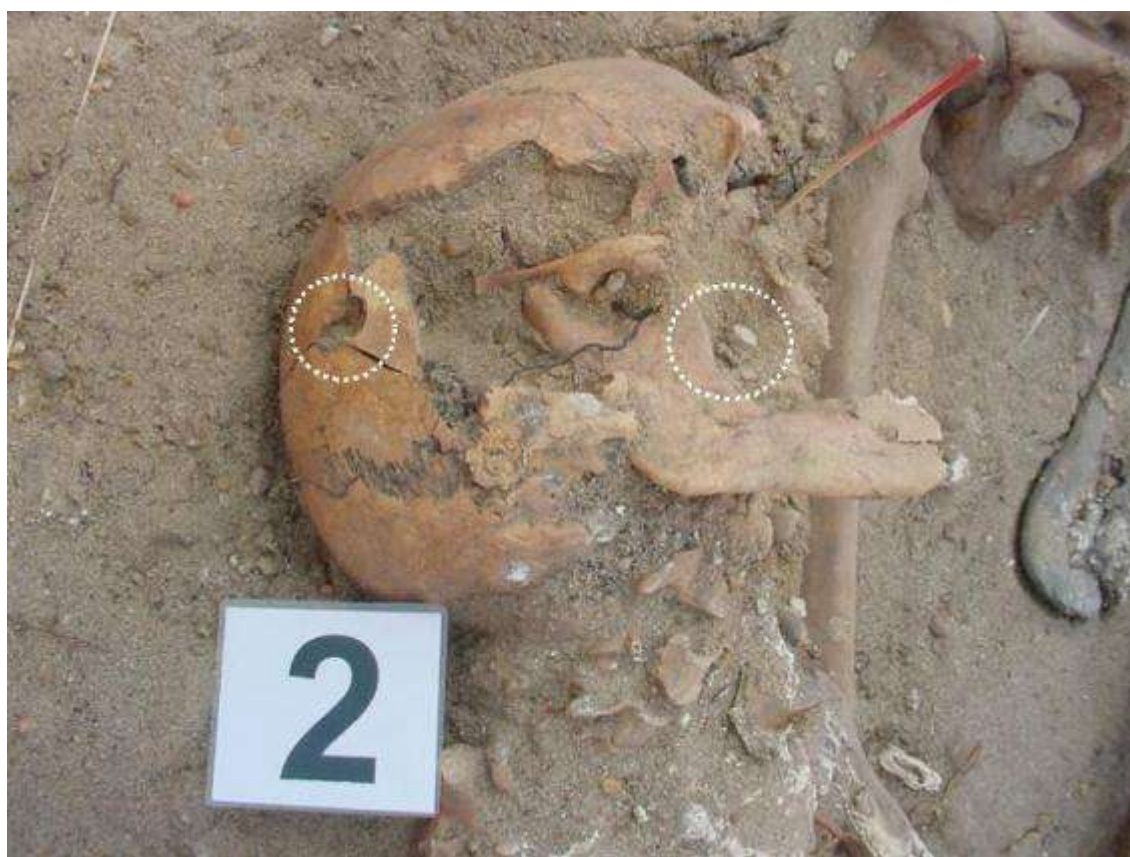

Figura 28. Orificio de entrada y fragmento de proyectil localizados in situ.




Figura 29. Dos orificios de 7 mm de diámetro de entrada de proyectil en el parietal

derecho.



Figura 30. Orificio de salida de uno de los proyectiles situado en la escama temporal izquierda.

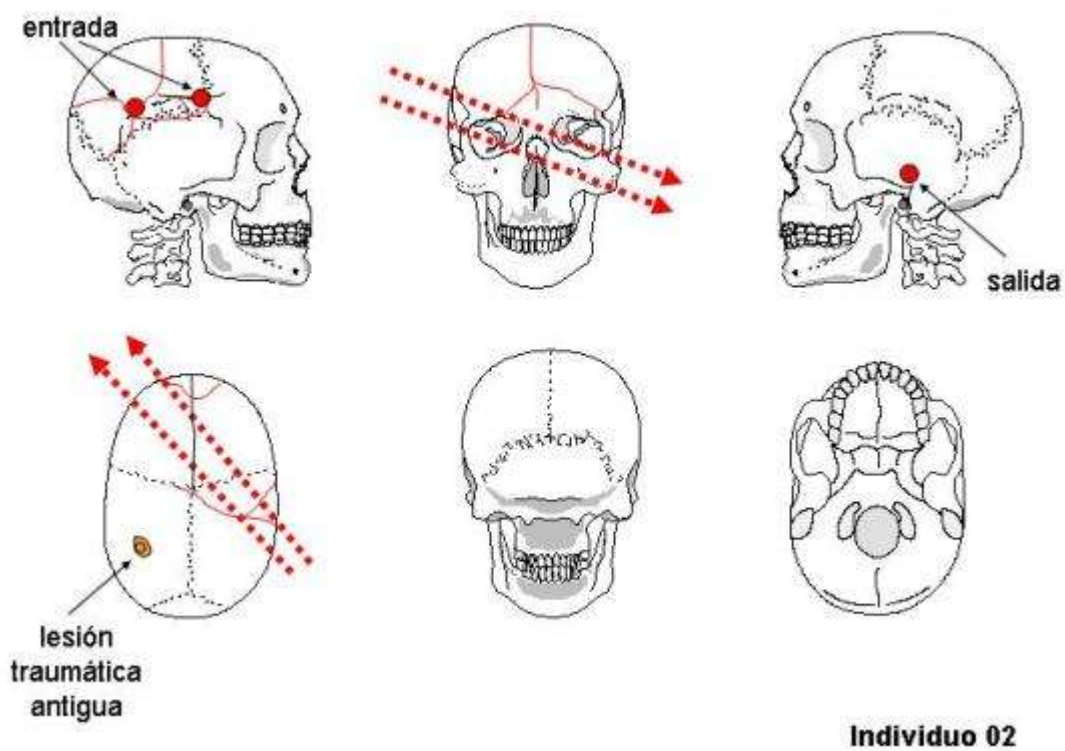


Figura 31. Interpretación de lesiones en el cráneo del Individuo 2.

Individuo 3 (Figura 32-38)

Descripción: Individuo en posición decúbito prono, situado en el borde norte de la fosa, en contacto directo con el fondo de la misma (Figura 32). Sobre este Individuo se situaba el número 2 y parcialmente el número 7. La cabeza se hallaba ladeada hacia su derecha. Relacionados con este individuo se han localizado un objeto metálico en la zona del costado derecho, botones de camisa y un pedazo de tejido en la zona pélvica, que pudo corresponder a una chaqueta de paño.

Aspectos de antropología: Se trata de un individuo masculino, adulto joven, de unos 25 a 30 años de edad. Diestro. La medida del fémur permite estimar una estatura de 164 cm.

- Longitud máxima del fémur derecho: 433
- Diámetro cabeza femoral derecha: 46
- Longitud máxima del húmero derecho: 313
- Longitud máxima del cúbito derecho: 253
- Longitud máxima del radio derecho: 234

Conserva los dos maxilares completos. El maxilar superior mantiene en los alvéolos todas las piezas dentarias. Los segundos premolares de ambos lados se perdieron en vida y los alvéolos reabsorbidos. El tercer molar no ha terminado de emerger. Hipoplasia en bandas muy manifiesta en todas las piezas, particularmente en la cara palatina de los incisivos. La mitad izquierda de la mandíbula está fragmentada y los alvéolos destruidos. Se mantienen en los alvéolos las piezas de 43 a 48. Están sueltas el resto de las piezas dentarias. Hipoplasia muy llamativa.

Aspectos de patología: Sacralización de la quinta vértebra lumbar como variedad anatómica. La vértebra L3 tiene el arco vertebral fracturado por espondilolisis. Las lesiones del perimortem son: orificio de entrada de 7 mm de diámetro por encima de la escama temporal derecho con una trayectoria hacia el temporal izquierdo.

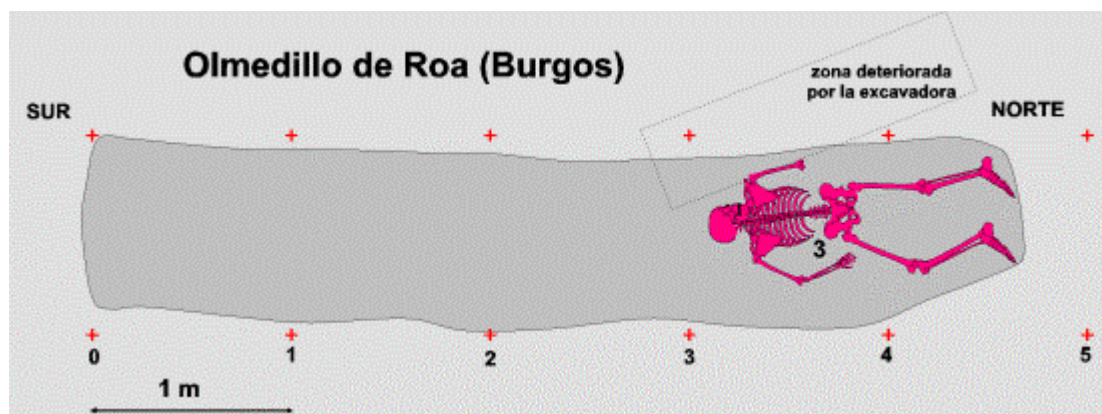


Figura 32. Disposición del Individuo 3 en el interior de la fosa.




Figura 33. Objetos metálicos y botones recuperados en relación con el Individuo 3.

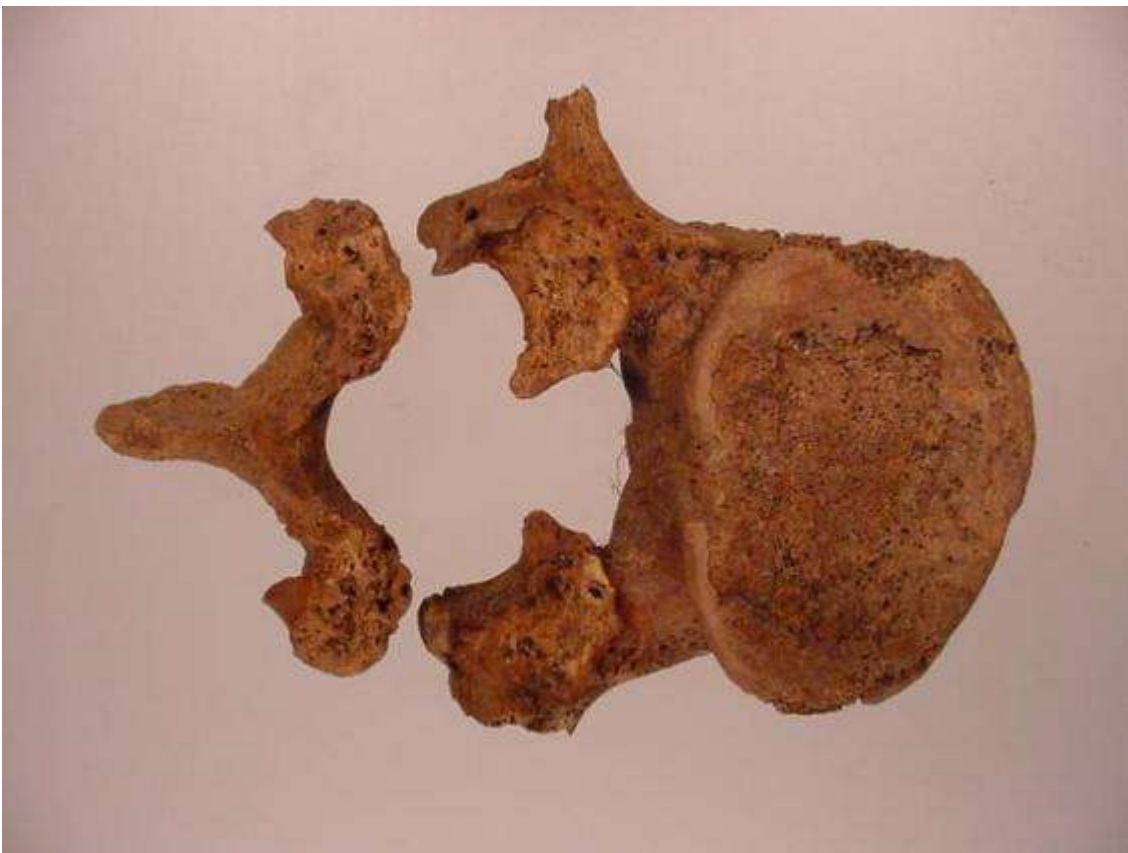

Figura 34. Espondilolisis bilateral del arco de la tercera vértebra lumbar.

11	Hipoplasia en bandas	Hipoplasia en bandas	21
12	Hipoplasia en bandas	Hipoplasia en bandas	22
13	Hipoplasia en bandas	Hipoplasia en bandas	23
14	Hipoplasia en bandas	Hipoplasia en bandas	24
15	Perdido en vida. Alvéolo reabsorbido	Perdido en vida. Alvéolo reabsorbido	25
16			26
17			27
18	Sin terminar de emerger	Sin terminar de emerger	28

--	--	--	--	--	--	--	--	--	--	--	--	--	--	--	--

48		Roto alvéolo	38
47		Roto alvéolo	37
46		Roto alvéolo	36
45		Roto alvéolo	35
44		Roto alvéolo	34
43	Hipoplasia	Roto alvéolo	33
42	Hipoplasia	Roto alvéolo	32
41	Hipoplasia		31

Individuo 03

Figura 35. Ondontograma Individuo 3.

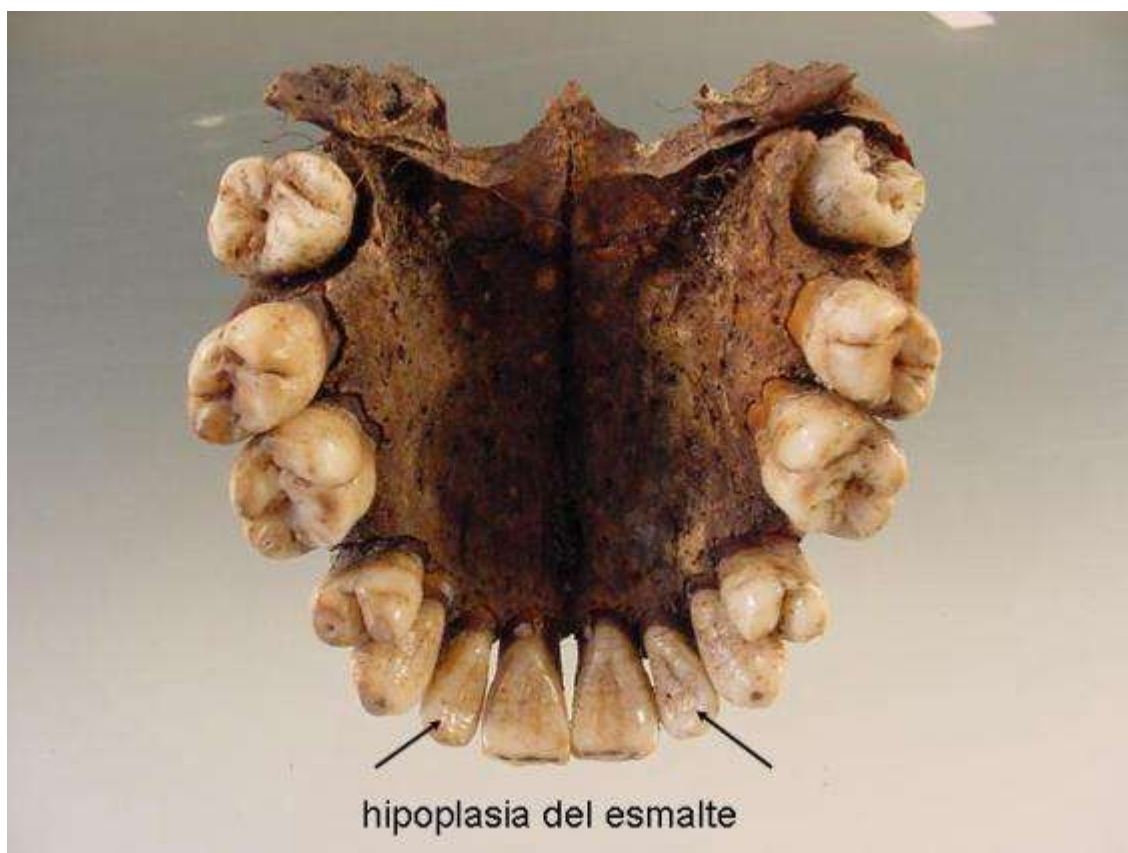

Figura 36. Hipoplasia del esmalte generalizado en bandas.

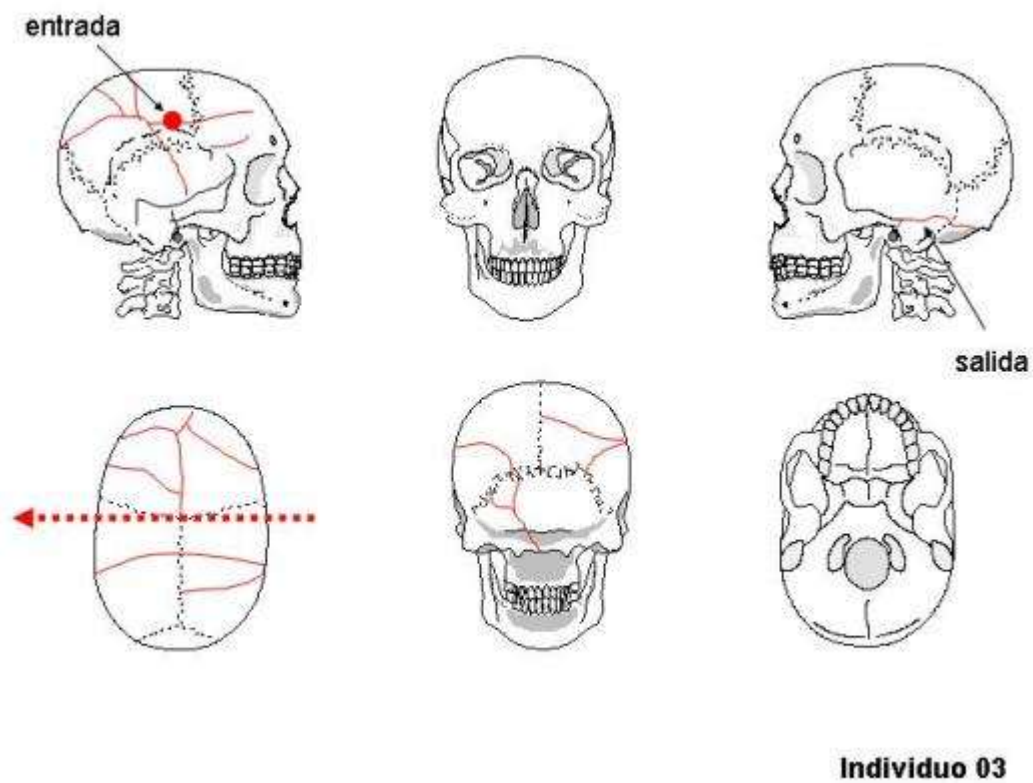


Figura 37. Interpretación de lesiones en el cráneo del Individuo 3.

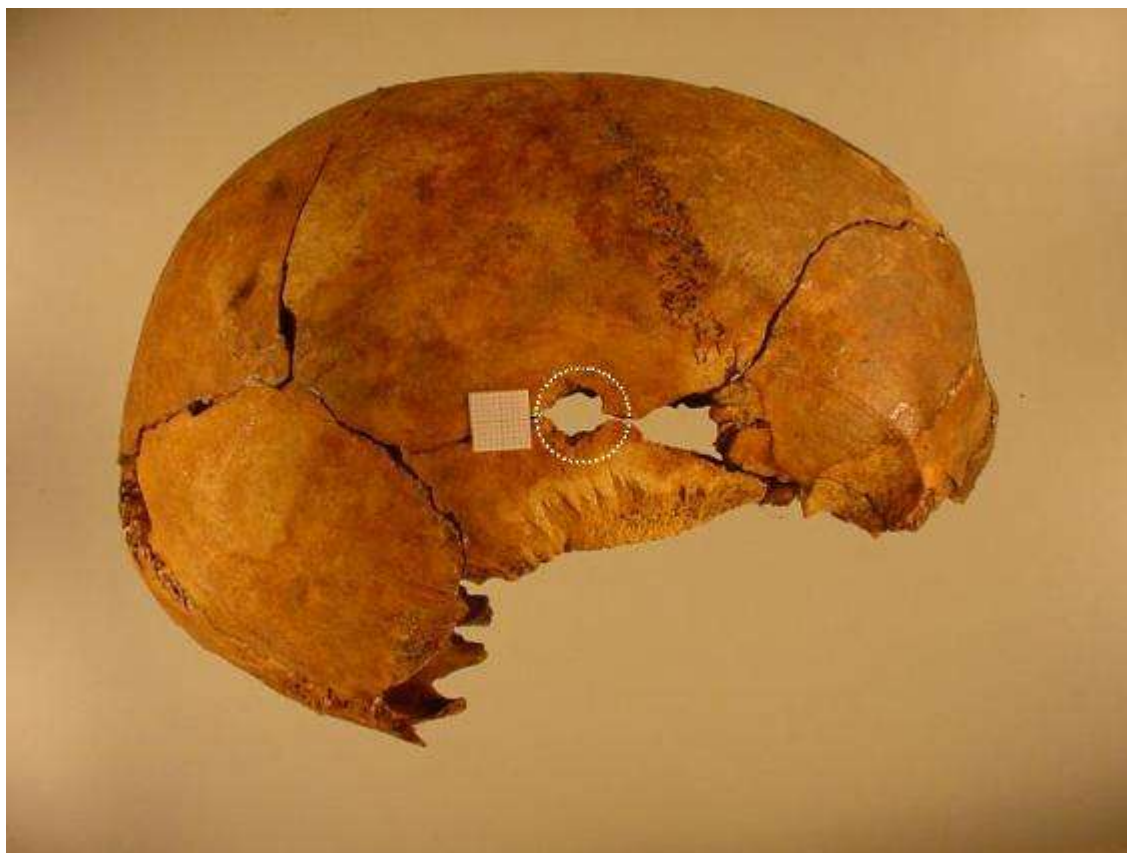


Figura 38. Orificio de entrada de proyectil de arma de fuego de 7 mm de diámetro.
Individuo 4 (Figura 39-47)

Descripción: Situado en el centro de la fosa, en posición decúbito supino. La cabeza se hallaba ladeada hacia su izquierda. Brazo flexionado sobre el tórax y brazo izquierdo dispuesto a lo largo del cuerpo (Figura 39). El esqueleto apoya en el fondo de la fosa y queda por debajo del esqueleto número 1 desde la altura de las rodillas. Se le asocian, una hebilla en el área del coxal izquierdo, así como dos trabillas metálicas en cada uno de los coxales. También se han recuperado botones metálicos. Dos suelas de calzado se encontraban junto al fémur izquierdo que probable fueran arrojadas sobre los cadáveres en el interior de la fosa.

Aspectos de antropología: Individuo masculino, adulto joven, de 20 a 25 años. Diestro. Por la medida del fémur y de la tibia se puede estimar una estatura de 164 a 168 cm. Diestro.

- Longitud máxima del fémur derecho: 432
- Diámetro cabeza femoral derecha: 48
- Longitud máxima de la tibia derecha: 338
- Longitud máxima del húmero derecho: 304
- Longitud máxima del cúbito derecho: 245
- Longitud máxima del radio derecho: 227

El maxilar superior está completo, aunque están destruidos los alvéolos 11, 12 y 21. Además las piezas 13 y 14 tienen una fractura como consecuencia del paso de un proyectil de arma de fuego. Las demás piezas dentarias se encuentran en sus respectivos alvéolos. El tercer molar no ha terminado de emerger. La mandíbula está fragmentada a la altura del segundo y tercer molar izquierdo. Apiñamiento de los incisivos. Sarro generalizado.

Aspectos de patología: Presente lesiones correspondientes a dos disparos, 1) un orificio de salida de proyectil en el centro de la escama temporal izquierda que habría penetrado por el lado derecho de la cara, 2) otra herida de entrada en el rostro porque están rotos los alvéolos de los dientes anteriores del maxilar superior y además la mandíbula está fragmentada en la mitad izquierda.

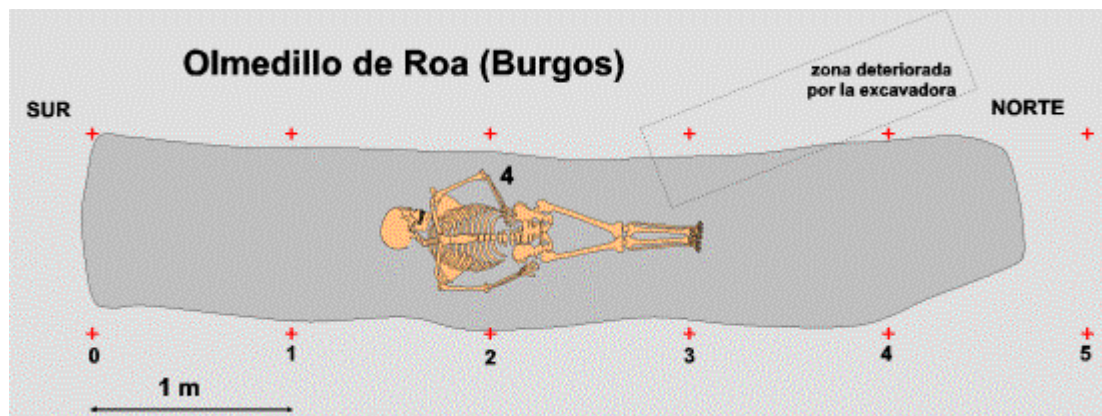


Figura 39. Disposición del Individuo 4 en el interior de la fosa.

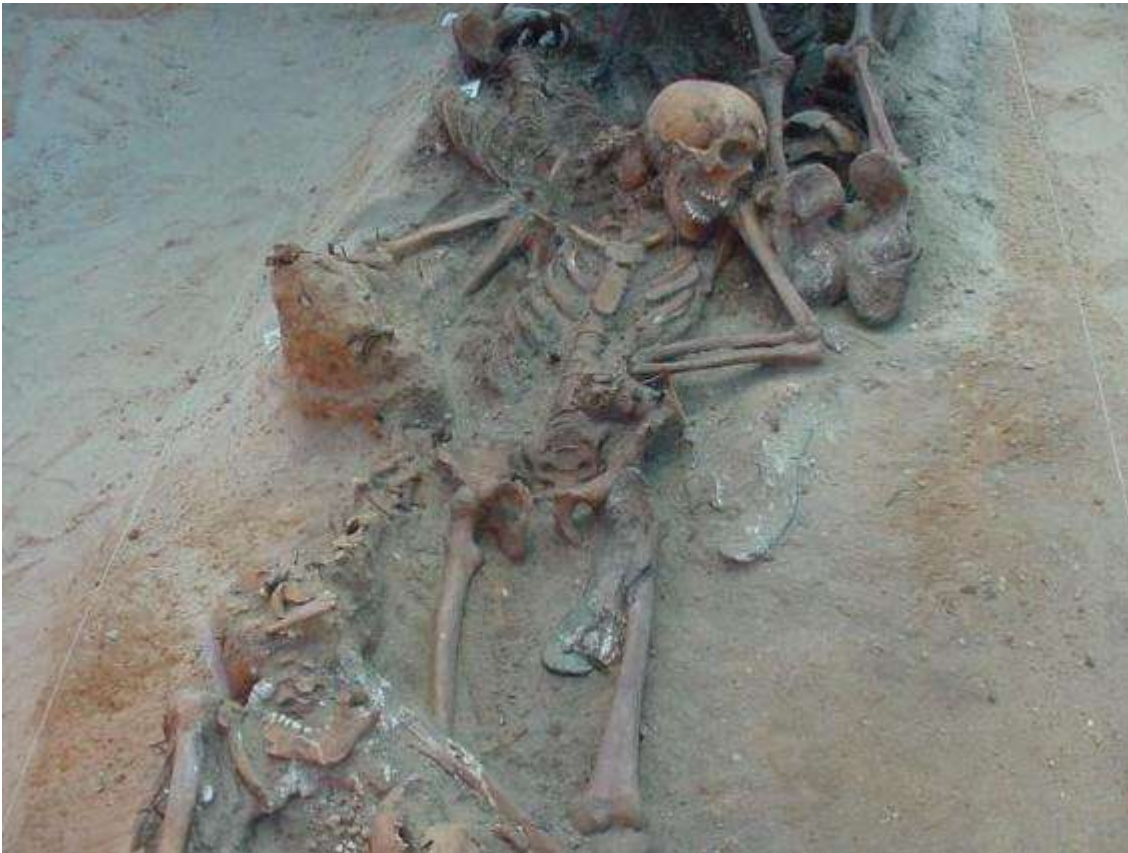

Figura 40. Esqueleto del Individuo 4 en la fosa.



hebillas

botón de madera botones metálicos corchete

11	Roto alvéolo por paso de proyectil	Roto alvéolo por paso de proyectil	21
12	Roto alvéolo por paso de proyectil		22
13	Rotura por paso de proyectil		23
14	Rotura por paso de proyectil		24
15			25
16			26
17			27
18	Sin emerger	Sin emerger	28

48	Sin terminar de emerger	Roto por paso de proyectil	38
47		Roto por paso de proyectil	37
46			36
45			35
44			34
43			33
42	Apilamiento de incisivos	Apilamiento de incisivos	32
41	Apilamiento de incisivos	Apilamiento de incisivos	31

Figura 43. Odontograma del Individuo 4.

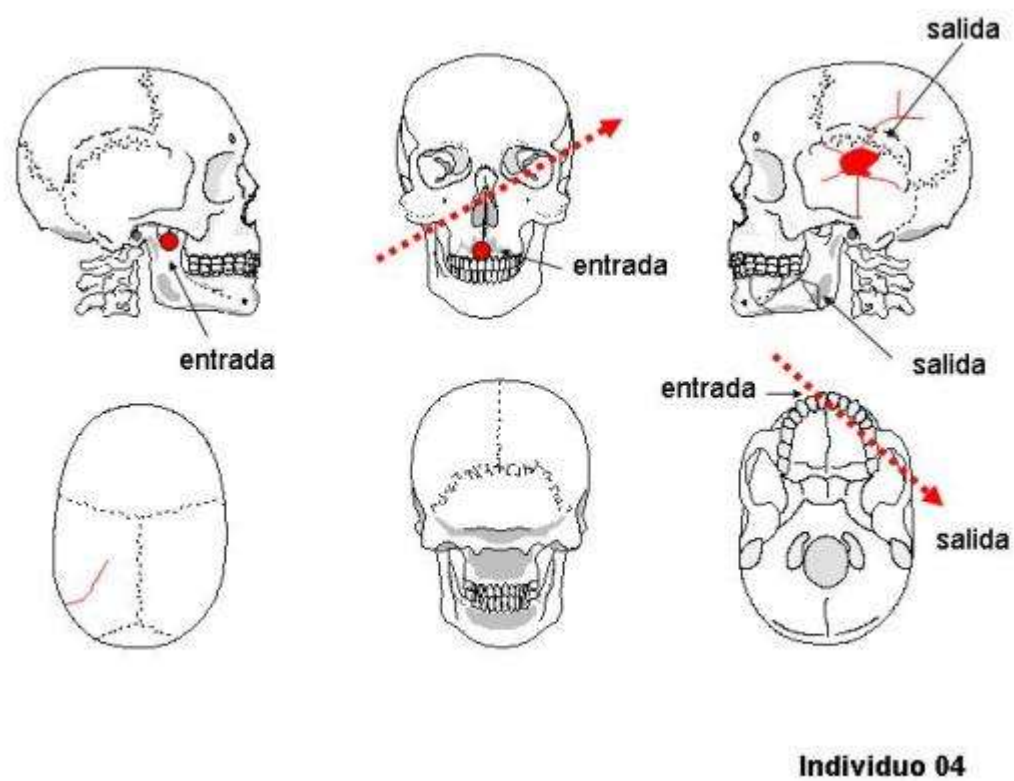


Figura 44. Interpretación de lesiones en el cráneo del Individuo 4.

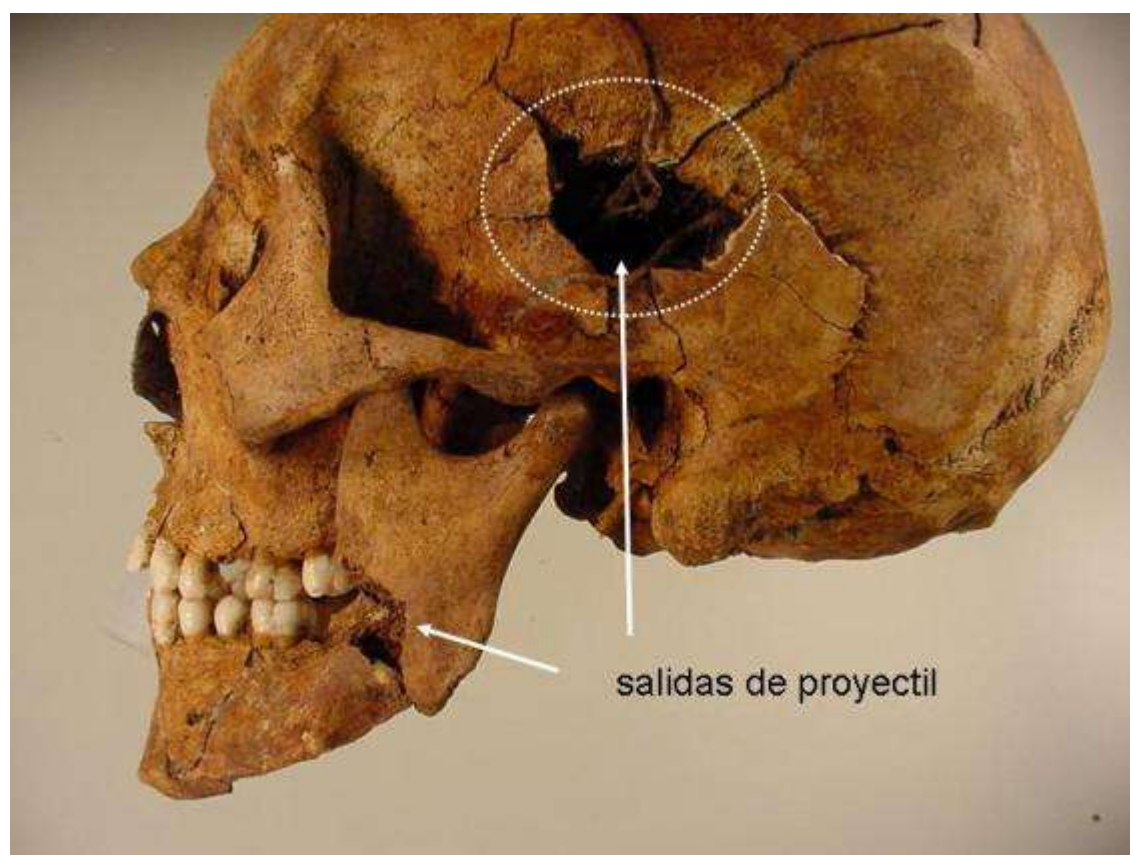


Figura 45. Norma lateral izquierda del cráneo del Individuo 4. Orificio de salida en la escama temporal y fractura de la mandíbula por paso de proyectil.

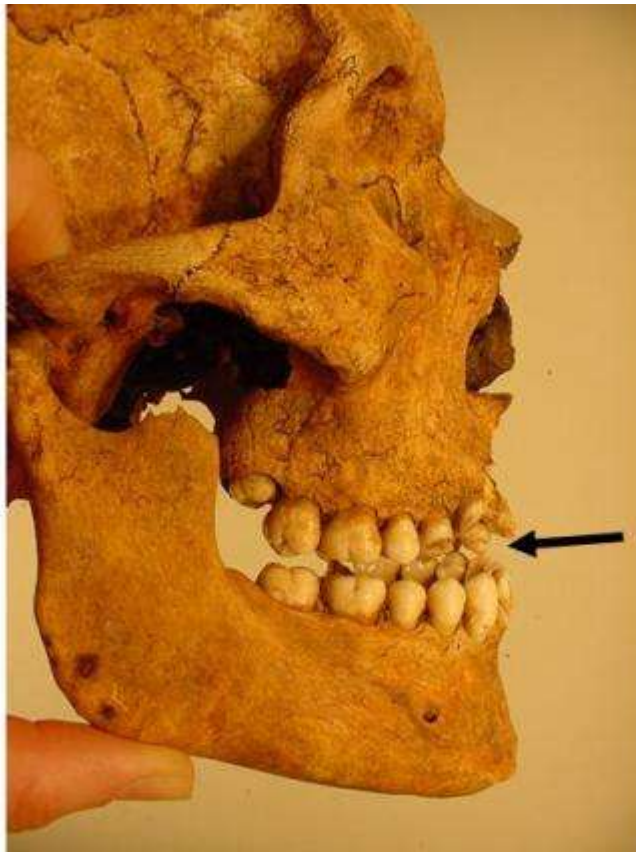

Figura 46. Piezas dentarias fracturadas por el paso de proyectil.

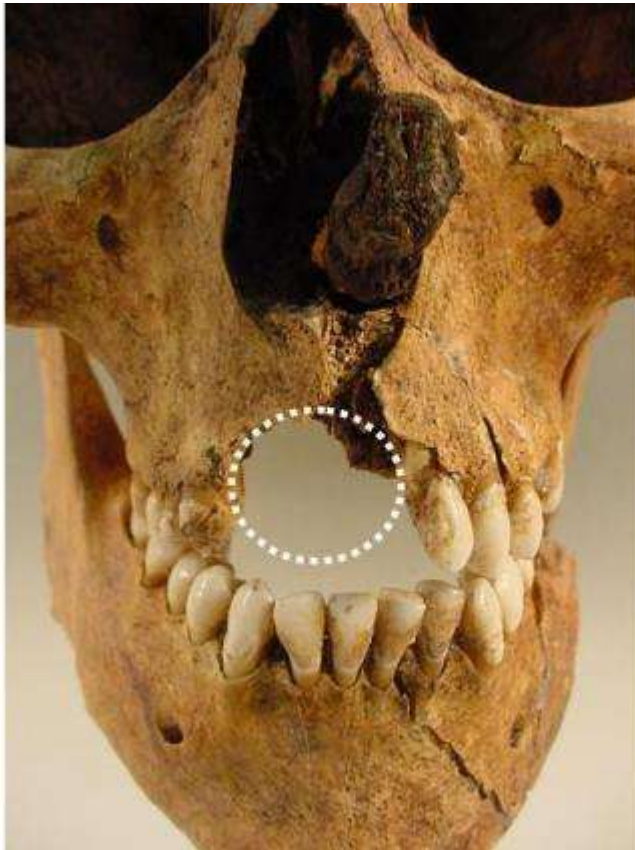

Figura 47. La entrada de proyectil que rompe parte del maxilar superior y varias piezas.

Individuo 5 (Figura 48-54)

Descripción: Esqueleto situado hacia el extremo sur de la fosa, en posición decúbito prono (Figura 48). Se superpone al individuo 8, y sobre el cráneo del individuo 6. Las extremidades superiores se sitúan a lo largo del cuerpo, las inferiores estiradas y paralelas. Las suelas de goma de los zapatos se encontraban in situ. A la altura del coxal derecho se localiza una hebilla y otro objeto metálico bajo la sínfisis púbica derecha. El astrágalo de oveja (*ovis ovis*) recuperado al par del coxal derecho, quizás se hallaba en el bolsillo.

Aspectos de antropología: Individuo masculino, adulto joven, de 30 a 35 años de edad. Diestro. Por la medida del fémur y de la tibia se puede estimar una estatura de 165 a 168 cm. Como variedad anatómica presenta sacralización de la quinta vértebra lumbar.

- Longitud máxima del fémur derecho: 437
- Diámetro cabeza femoral derecha: 47
- Longitud máxima de la tibia derecha: 357
- Longitud máxima del húmero derecho: 316
- Longitud máxima del cúbito derecho: 249
- Longitud máxima del radio derecho: 237

Ambos maxilares se conservan completos. En el superior, presenta un absceso, en el alvéolo 16; una importante caries en 18. En la mandíbula, había perdido en vida el segundo premolar izquierdo (35), los molares 36 y 37 muestran caries mesiales y apiñamiento en incisivos y caninos inferiores.

Aspectos de patología: Presenta varias lesiones por arma de fuego con dos heridas por entrada en la región temporal izquierda de 10 mm de diámetro. La salida se localiza en el parietal derecho, encima de la escama temporal. Existe otro disparo que entrando por el rostro atraviesa en trayectoria ligeramente ascendente el cráneo, fracturando la primera vértebra cervical y sale por la parte alta del occipital.

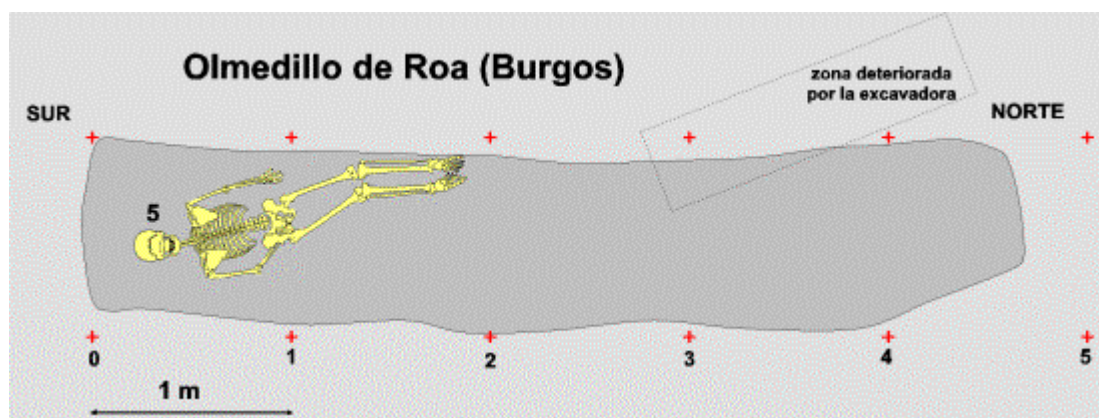



Figura 48. Disposición del Individuo 5 en el interior de la fosa.



Figura

Individuo 05

50. Odontograma del Individuo 5

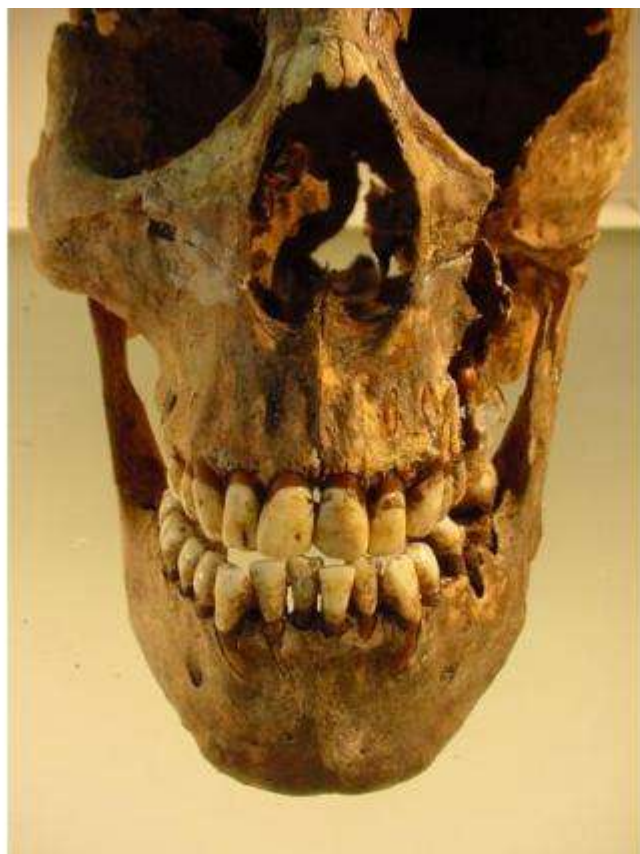

Figura 51. Ligero apiñamiento de incisivos inferiores.

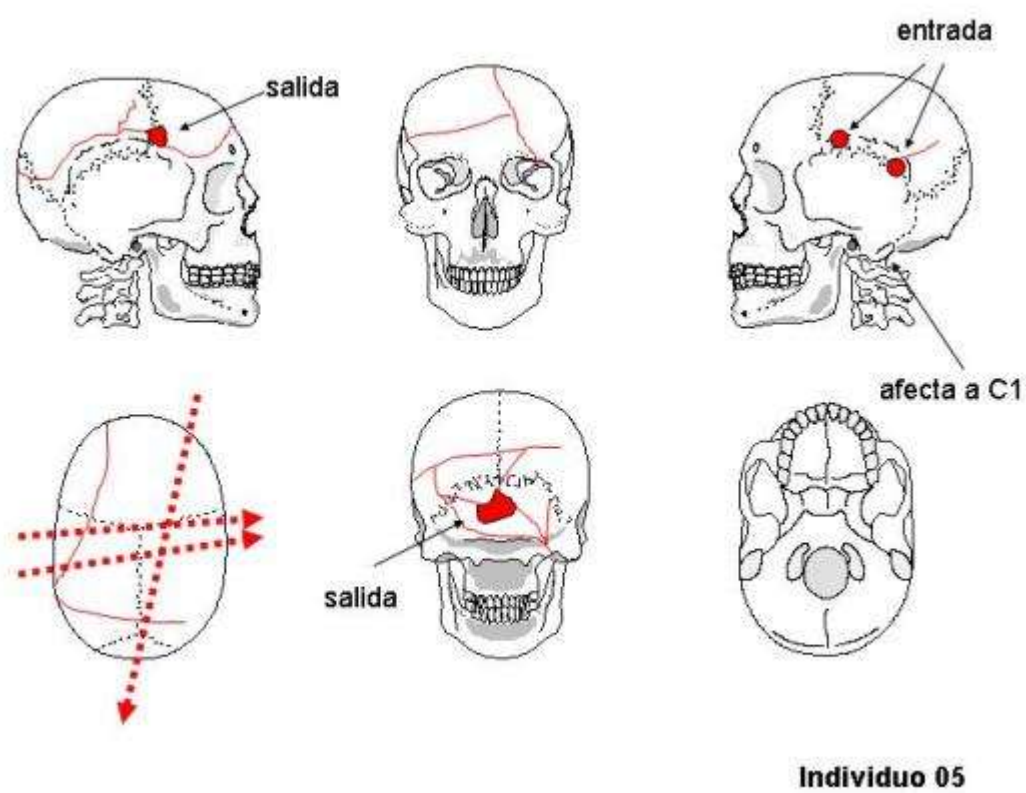


Figura 52. Interpretación de lesiones en el cráneo del Individuo 5.

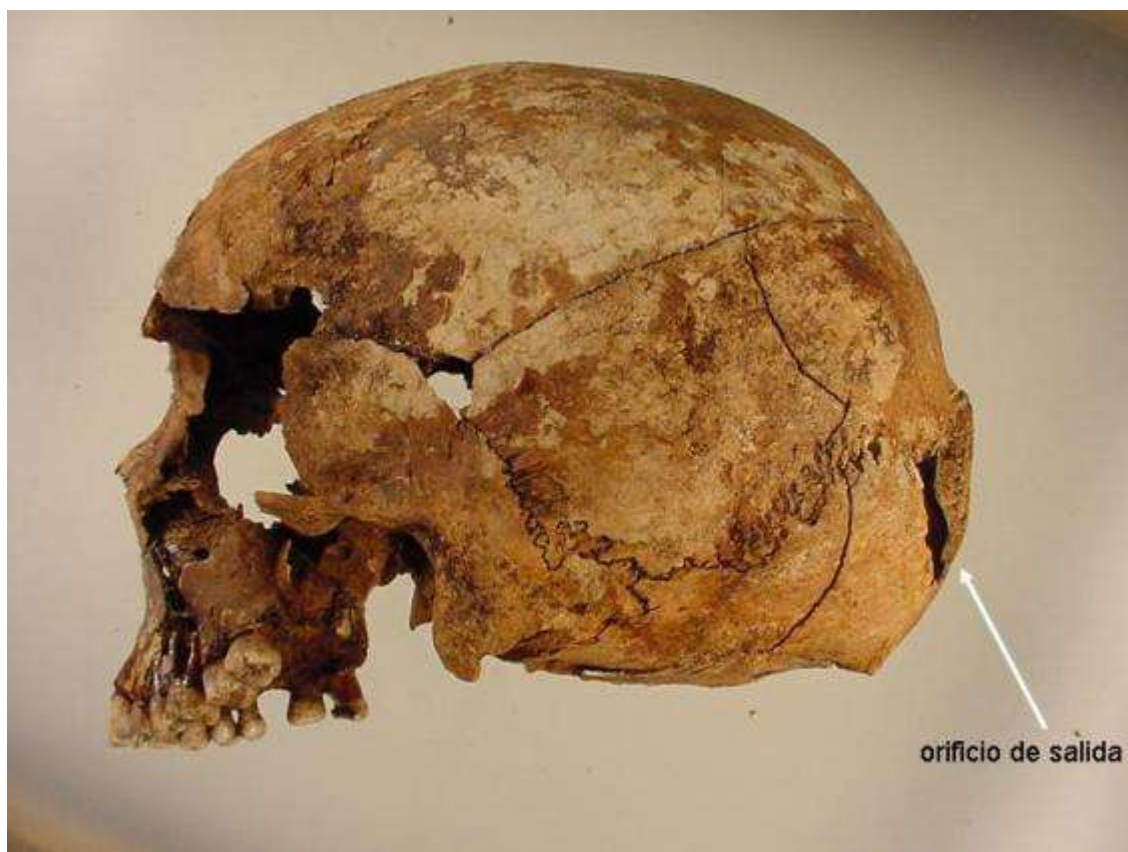

Figura 53. Norma lateral izquierda. En el occipital se observa un orificio de salida.



Figura 54. Primera vértebra cervical rota por el paso de proyectil.

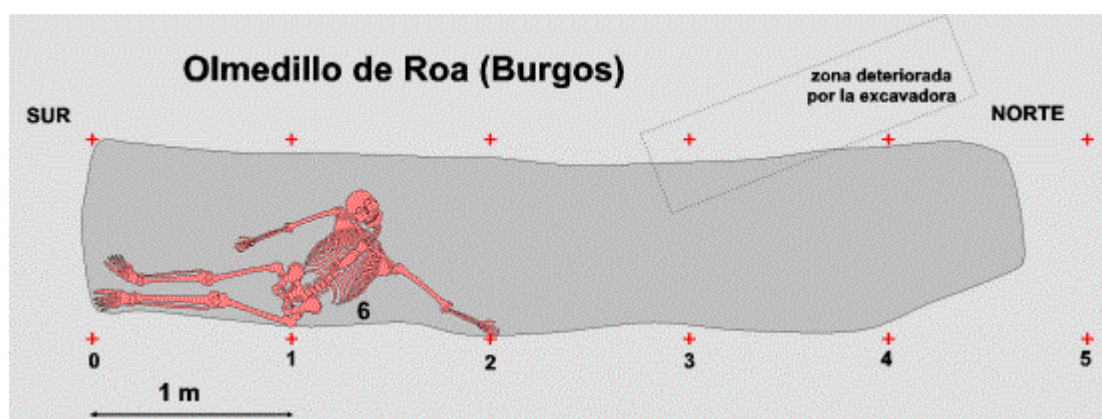
Individuo 6 (Figura 55-63)

Descripción: En posición decúbito supino (Figura 55), se superpone parcialmente al número 8, así como el brazo derecho está debajo del Individuo 5. El cadáver fue arrojado cuando ya estaba en la fosa el Individuo número 2, ello explica la posición forzada de la cabeza, ligeramente montada sobre el cráneo del anterior. El brazo izquierdo elevado y apoyado sobre el borde de la fosa

Aspectos de antropología: Individuo masculino, de edad adulta madura, que supera los 50 años. Diestro. Presenta sacralización de la quinta vértebra lumbar. Estatura de 167-168 cm.

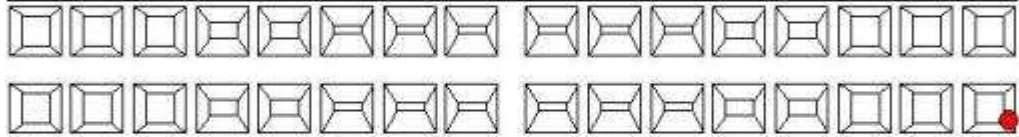
- Longitud máxima del fémur derecho: 427
- Diámetro cabeza femoral derecha: 46
- Longitud máxima de la tibia derecha: 357
- Longitud máxima del húmero derecho: 360
- Longitud máxima del cúbito derecho: 261
- Longitud máxima del radio derecho: 236

Aspectos de patología: La edad avanzada justifica la presencia de numerosas muestras de enfermedad degenerativa de las articulaciones o de la columna vertebral. El proceso degenerativo más significativo se observa en la articulación de la rodilla izquierda que se manifiesta con una superficie ebúrnea del platillo tibial interno con canal de desgaste, además de una excrescencia marginal al borde anterior. También el cóndilo femoral interno del fémur izquierdo muestra una superficie brillante y un canal de desgaste. Sin duda este desgaste articular le produciría dolor. Por otra parte, varias costillas bajas del lado izquierdo y una del lado derecho en su parte anterior poseen callos de fractura consolidados que indican un traumatismo antiguo. Las lesiones del perimortem son: herida de entrada por arma de fuego por encima de la escama temporal izquierdo redondeada de 5 mm de diámetro con fracturas radiadas que se extienden por el frontal y el parietal izquierdo. El orificio de salida se encuentra en la parte alta de la escama temporal derecha, lo que supone que el proyectil atravesó transversalmente el cráneo. Además, la fractura de la rama derecha mandíbula indica el paso de otro proyectil en la base de cráneo.



A photograph of a human skeleton lying on a dirt surface. Three white labels with black numbers are placed near the skeleton: label '4' is near the skull, label '6' is near the ribcage, and label '8' is near the pelvis. The skeleton is positioned with its head towards the top left and its legs towards the bottom right. The bones are light brown and appear to be made of wood or plastic. The background is a light brown, textured surface.

11	Caries que ha destruido parcialmente la pieza		21
12			22
13			23
14			24
15			25
16	Absceso y raíces expuestas	Alvéolo reabsorbido	26
17	Absceso y raíces expuestas	Alvéolo reabsorbido	27
18	Absceso y raíces expuestas	Alvéolo reabsorbido	28



48		Caries en cuello	38
47	Perdido y alvéolo reabsorbido		37
46		Perdido y alvéolo reabsorbido	36
45			35
44			34
43	Montado sobre 44		33
42			32
41			31

Figura 57. Odontograma del Individuo 6.

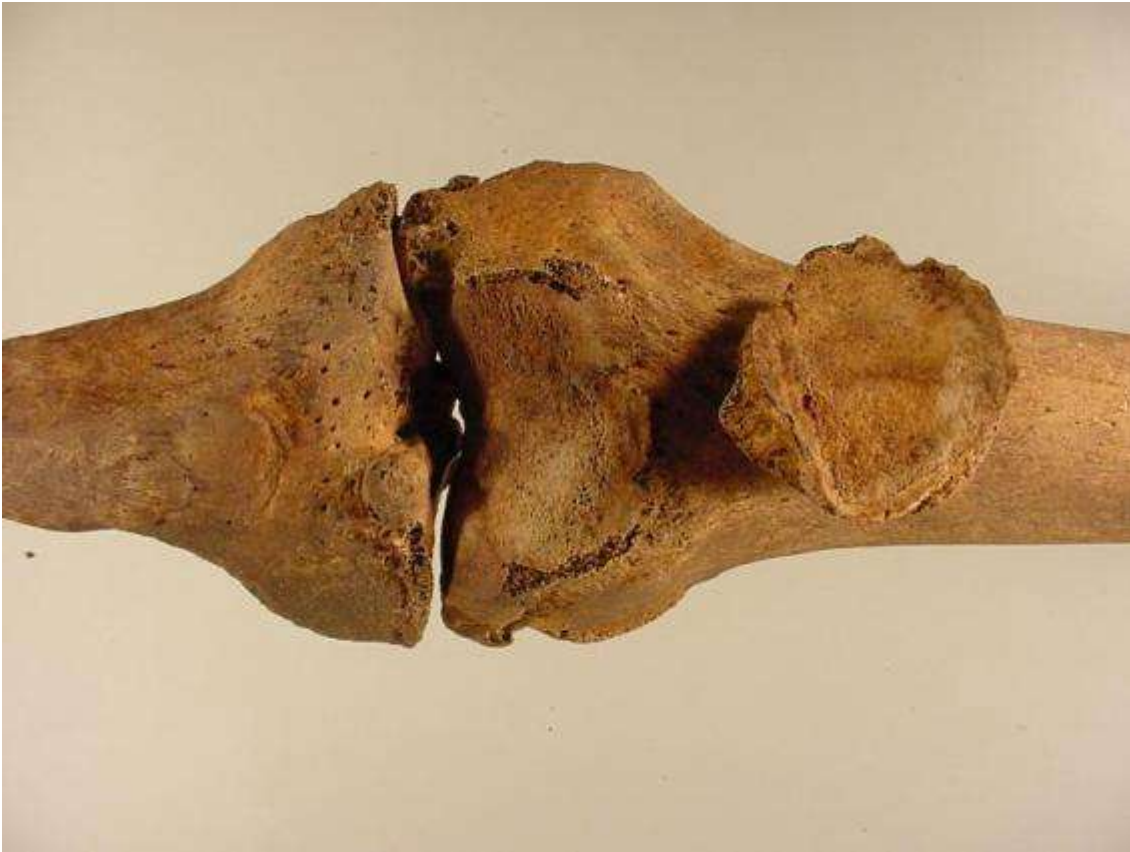

Figura 58. Importante proceso degenerativo articular en la rodilla izquierda.



Figura 59. Callos de fractura en costillas de ambos lados del tórax.

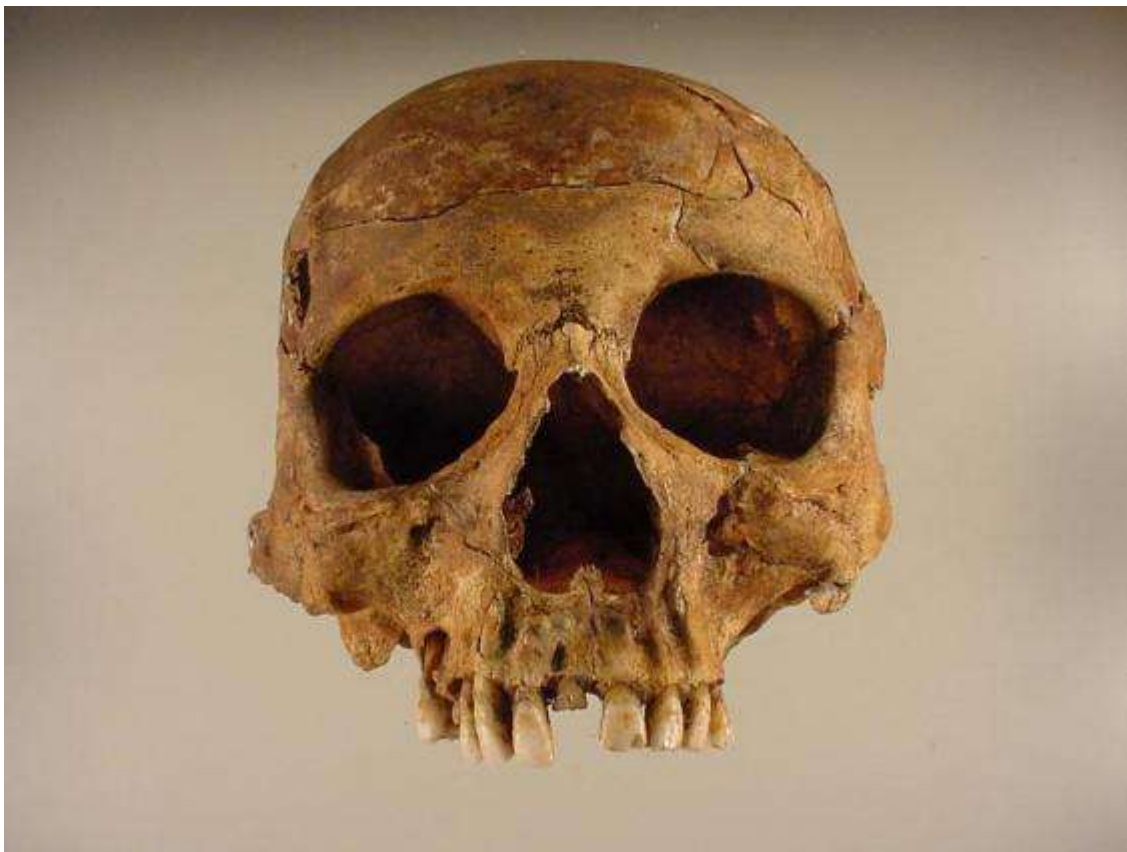


Figura 60. Norma anterior del cráneo correspondiente al Individuo 6.

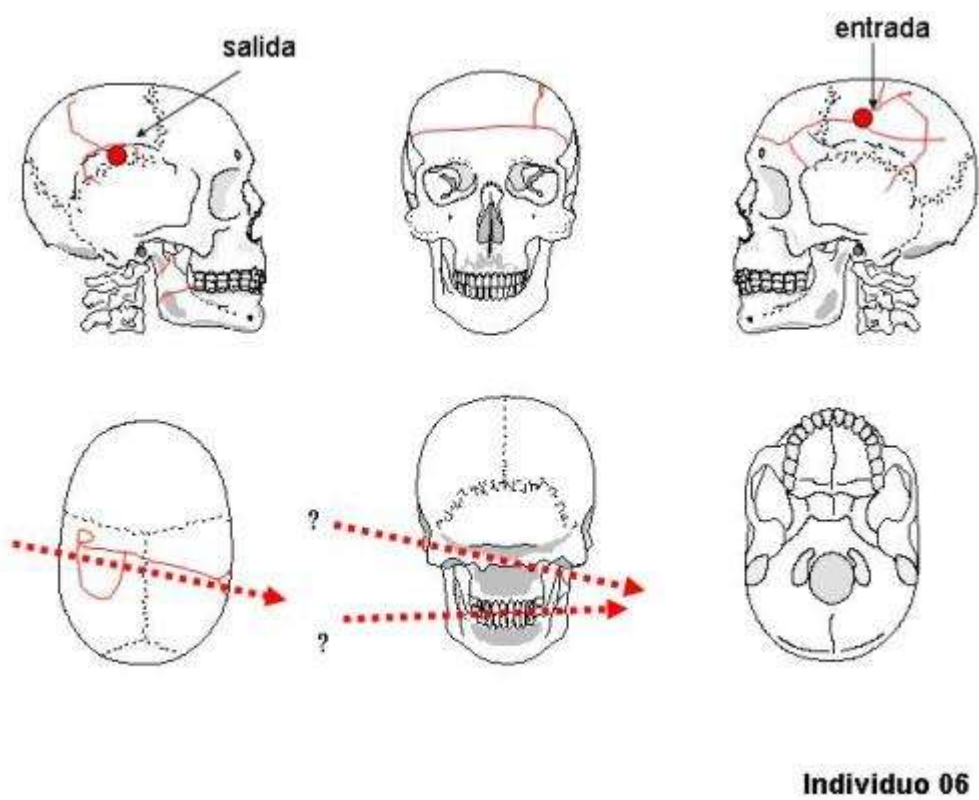


Figura 61. Interpretación de lesiones en el cráneo del Individuo 6.

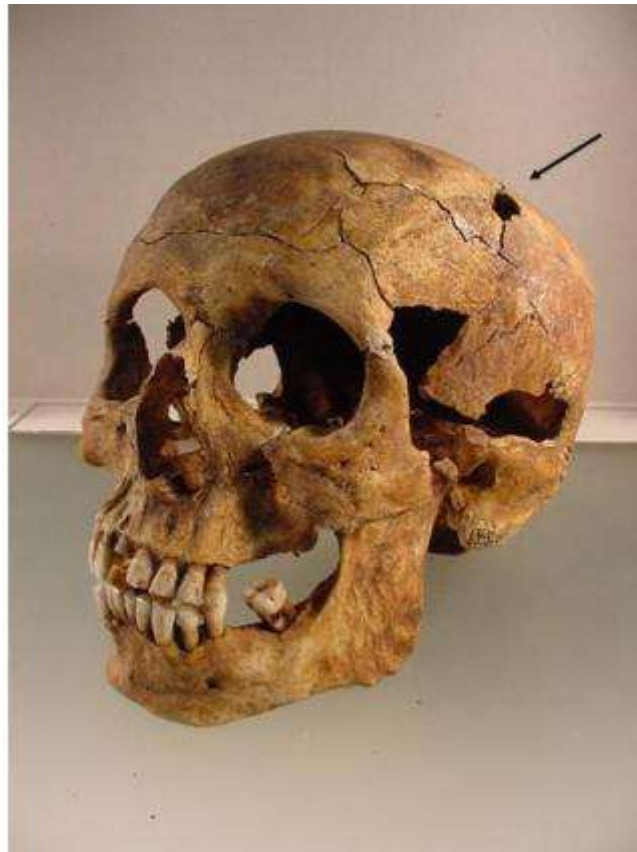

Figura 62. Norma lateral del cráneo. Orificio de entrada en el parietal izquierdo.

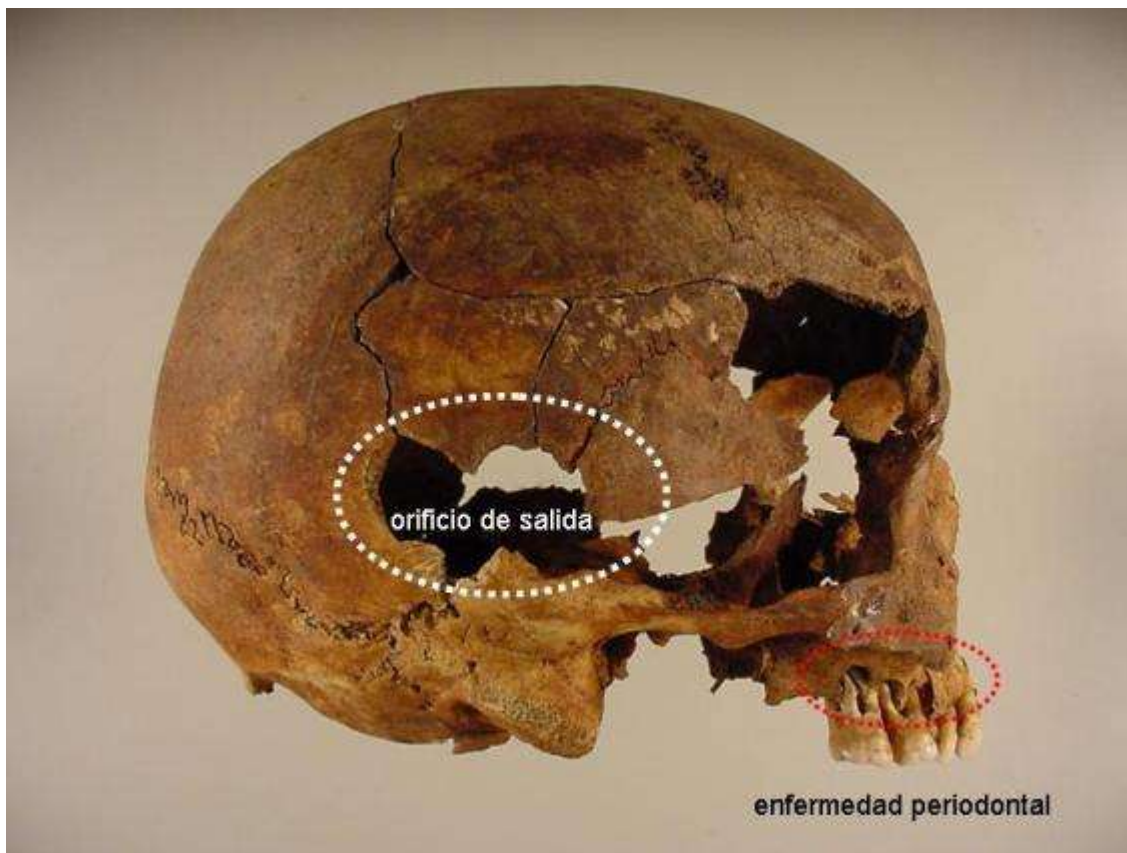


Figura 63. Norma lateral que muestra el orificio de entrada de proyectil. Enfermedad periodontal en los molares superiores derechos.

Individuo 7 (Figura 64-68)

Descripción: Se hallaba en posición decúbito prono, algo lateralizado, por estar en el borde de la fosa (Figura 64). Este esqueleto fue el más afectado por la excavadora en el momento en que se descubrió la fosa. La parte más deteriorada es la extremidad superior derecha y la zona del tórax.

Aspectos de antropología: Se trata de un individuo masculino, de edad adulta joven, de 25 a 30 años. Diestro. Por la medida del fémur y de la tibia se puede estimar una estatura de 160 a 162 cm.

- Longitud máxima del fémur izquierdo: 414
- Diámetro cabeza femoral izquierdo: 46
- Longitud máxima de la tibia derecha: 333
- Longitud máxima del húmero izquierdo: 299
- Longitud máxima del cúbito izquierdo: 234
- Longitud máxima del radio izquierdo: 227

Los dos maxilares se conservan completos. Diastema en incisivos centrales superiores. No tiene terceros molares. Los alvéolos de los molares inferiores 36, 46 y 47 están reabsorbidos. Importante desgaste de los incisivos tanto el maxilar superior como inferior. Hipoplasia del esmalte en incisivos, caninos y premolares.

Aspectos de patología: Exostosis en el extremo proximal del peroné izquierdo que puentea con la tibia, se trata de la osificación del ligamento peroneo-tibial. El mal estado de conservación del cráneo, como consecuencia del deterioro ocasionado por la excavadora en el momento del hallazgo, impide determinar con exactitud las lesiones que en todo caso también presenta fracturas de perimortem como consecuencia del paso de al menos un proyectil de arma de fuego.

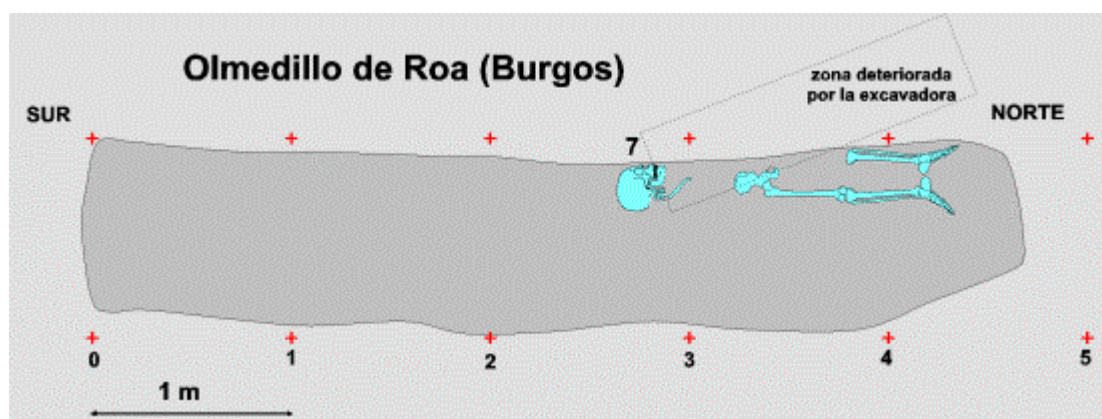
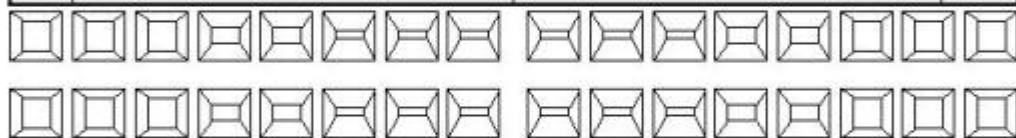


Figura 64. Disposición del Individuo 7 en el interior de la fosa.

11	Diastema entre 11 y 21. Desgaste	Desgaste	21
12	Desgaste. Hipoplasia	Hipoplasia. Desgaste	22
13			23
14			24
15			25
16			26
17			27
18	Agnesia	Agnesia	28



48	Agnesia	Agnesia	38
47	Alvéolo reabsorbido		37
46	Alvéolo reabsorbido	Alvéolo reabsorbido	36
45			35
44	Hipoplasia	Hipoplasia	34
43	Hipoplasia	Hipoplasia	33
42	Desgaste. Hipoplasia	Hipoplasia. Desgaste	32
41	Desgaste. Hipoplasia	Hipoplasia. Desgaste	31

Individuo 07

Figura 65. Odontograma del Individuo 7.

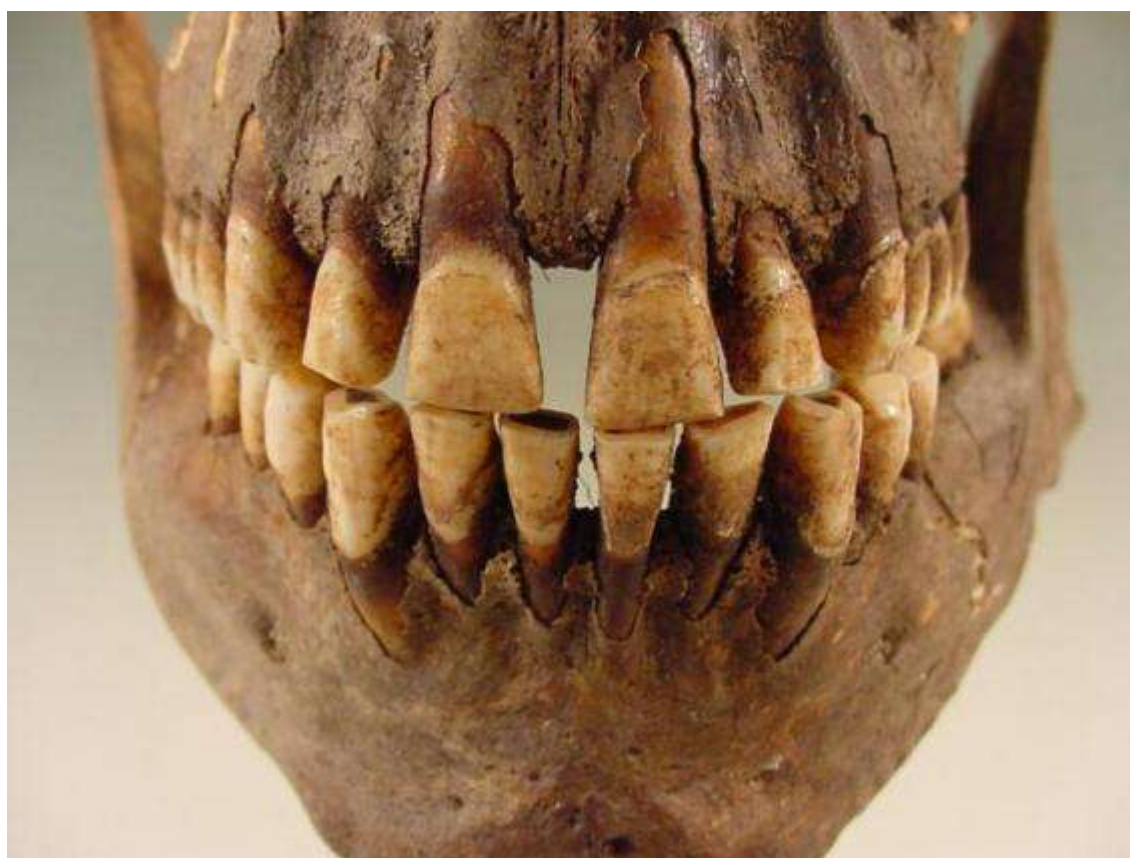

Figura 66. Diastema entre los incisivos centrales superiores.

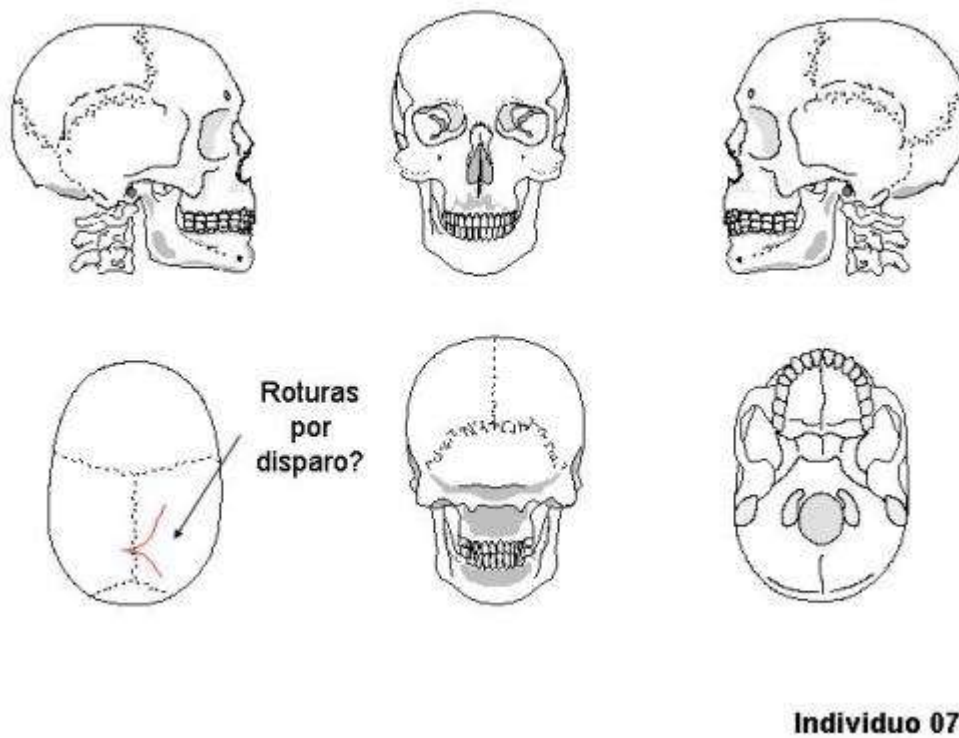


Figura 67. Interpretación de lesiones en el cráneo del Individuo 7.



Figura 68. Norma superior del cráneo correspondiente al Individuo 7 con algunas fracturas de perimortem.

Individuo 8 (Figura 69-78)

Descripción: Situado en el fondo de la fosa, en posición decúbito prono (Figura 69). El brazo derecho en ángulo por encima de la cabeza y debajo del Individuo 6. Se le asocian una hebilla entre ambos coxales y trabillas.

Aspectos de antropología: Individuo masculino, de edad madura, mayor de 40 años. Diestro. Hueso epactal entre el occipital y el parietal derecho. Por la medida del fémur se puede estimar una estatura de 158 cm.

- Longitud máxima del fémur derecho: 406mm
- Diámetro cabeza femoral derecha: 43
- Longitud máxima de la tibia derecha: 338
- Longitud máxima del húmero derecho: 307
- Longitud máxima del cúbito derecho: 251
- Longitud máxima del radio derecho: 230

Aspectos de patología: En el cúbito izquierdo posee un callo de fractura bien consolidado y sin angulación ni deformación que corresponde a una fractura antigua. En la rodilla derecha presenta una degeneración articular con reborde osteofítico del cóndilo femoral y de la tibia. Asimismo lesiones degenerativas en las vértebras lumbares L3 y L4 y en el primer metatarsiano del pie izquierdo, así como en la falange proximal del primer dedo del pie derecho. Las lesiones del perimortem son: herida por arma de fuego con orificio de entrada redondeado en escama del temporal izquierdo con trayectoria descendente y que sale rompiendo la mastoides del lado derecho. Asimismo durante la excavación se determinó una fractura de escápula izquierda.

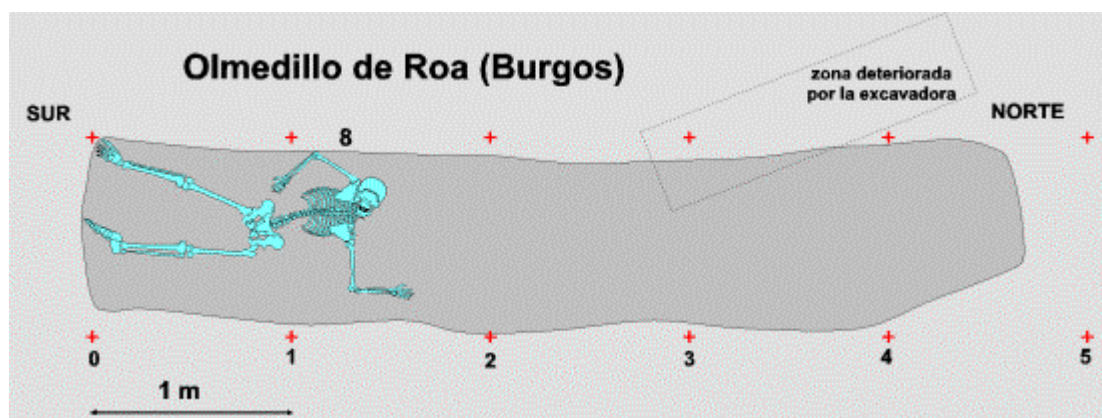
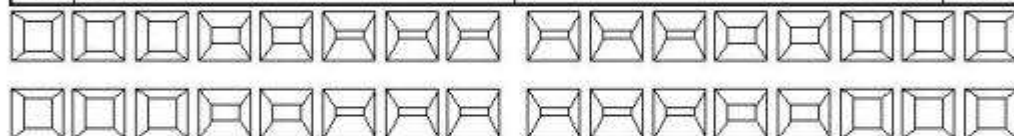


Figura 69. Disposición del Individuo 8 en el interior de la fosa.



Figura 70. Objetos metálicos.

11	Sarro y desgaste de incisivos	Sarro y desgaste de incisivos	21
12	Sarro y desgaste de incisivos	Sarro y desgaste de incisivos	22
13			23
14			24
15			25
16			26
17			27
18	Agnesia	Agnesia	28



48	Agnesia	Agnesia	38
47			37
46			36
45			35
44			34
43			33
42	Desgaste de incisivos	Desgaste de incisivos	32
41	Desgaste de incisivos	Desgaste de incisivos	31

Individuo 08

Figura 71. Odontograma Individuo 8.

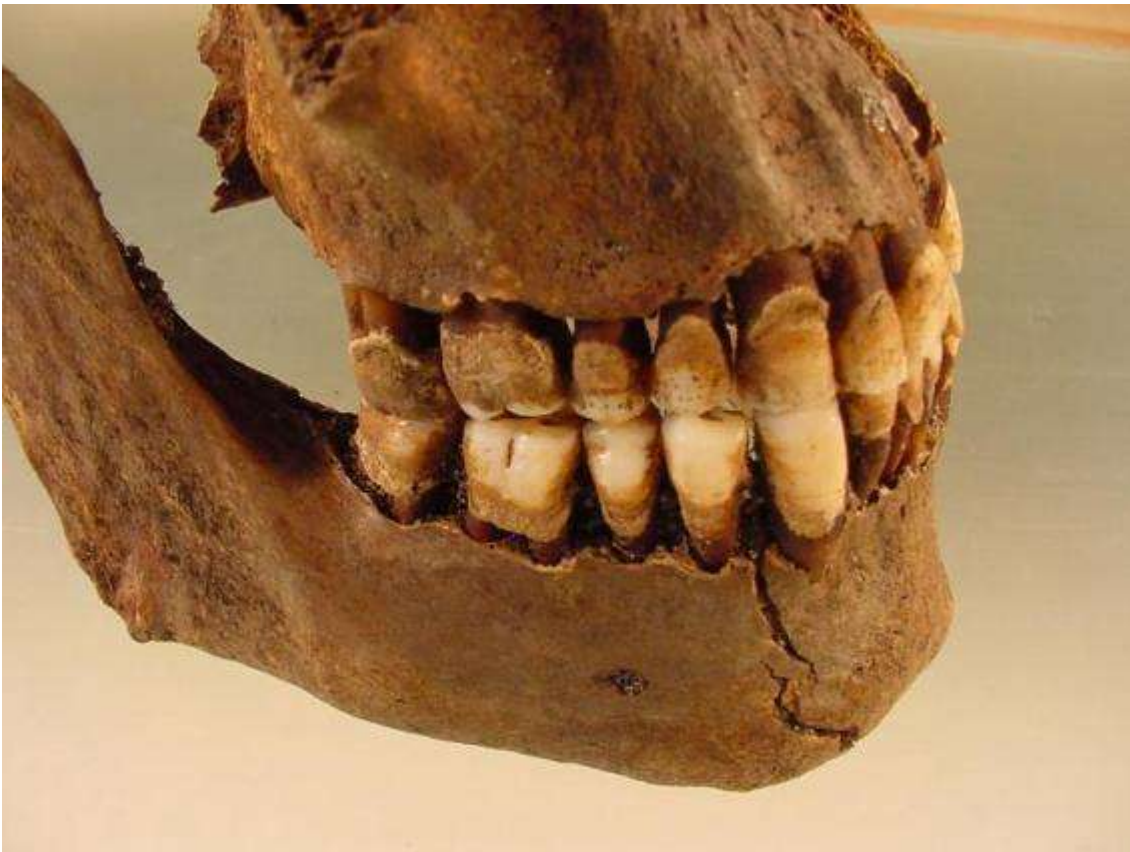

Figura 72. Enfermedad periodontal y sarro en ambas arcadas.



Figura 73. Callo de fractura consolidado en el cúbito izquierdo.



Figura 74. Lesiones degenerativas en la rodilla izquierda.



Figura 75. Osteofitos en vértebras lumbares.

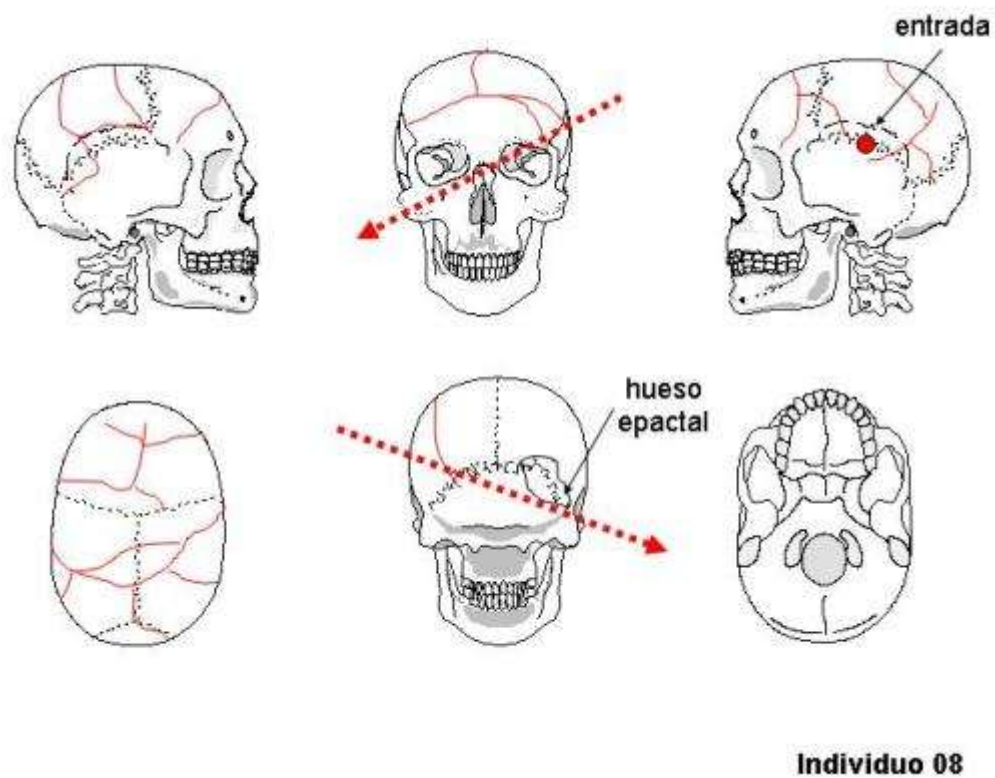


Figura 76. Interpretación de lesiones en el cráneo del Individuo 8.

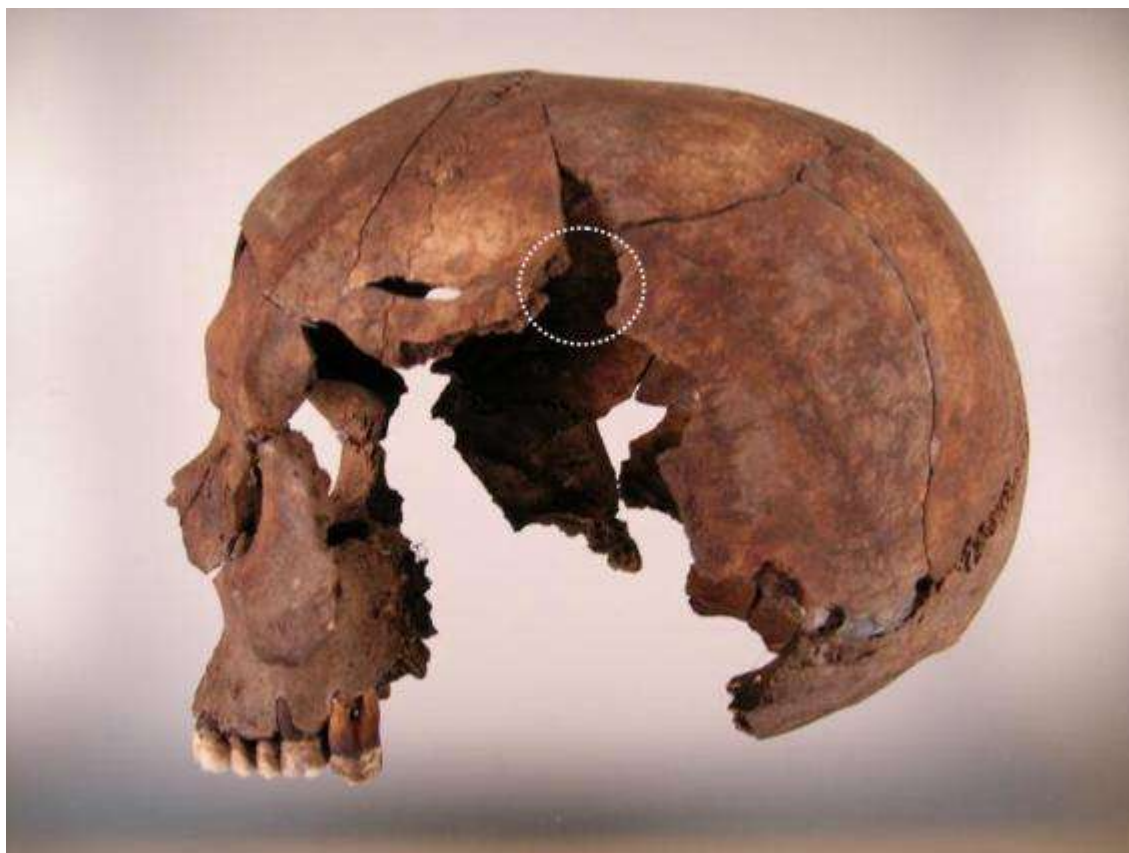

Figura 77. Norma lateral izquierda con fractura por entrada de proyectil.



Figura 78. Escápula izquierda fracturada por el paso de proyectil según observación en la propia excavación.

Información relativa a los inhumados facilitada por sus familias

La siguiente información nos ha sido facilitada por el Sr. José Ignacio Marín Cantera, Alcalde de Villaviudas (Palencia), y se refiere a los vecinos de esa localidad que fueron asesinados el día 7 de septiembre de 1936 y que se interpreta fueron inhumados en Olmedillo de Roa (Burgos).

ISIDORO RUIPEREZ DE LA MADRID

- 47 años. Nacido el 03-02-1889

MARCELINO DIEZ AGUADO

- 34 años. Nacido el 15-06-1902

BASILIO TOLIN ALONSO

- 21 años. Nacido el 04-03-1915

DAVID TOLIN FERNANDEZ

- 29 años. Nacido el 28-12-1907

JUSTINO PASTOR PEREZ

- 19 años. Nacido el 14-05-1916

PEDRO SANZ GARCIA

- 40 años. Nacido el 23-10-1896

JULIO FERNANDEZ CUERVO

- 26 años. Nacido el 30-08-1910

JESUS MASA

- Unos 55 años.

Teniendo en cuenta la información anteriormente expuesta, parece razonable que las ocho personas de Villaviudas, cuya identidad se ha señalado, sean las que se exhumaron en la fosa de Olmedillo de Roa cuyos restos se describen en este informe y que la correspondencia con los mismos sea la expuesta en las siguientes tablas:

Datos antropológicos			
Individuo	Edad	Estatura	Observaciones
1	< 20 subadulto	163-169	sin completar la maduración esquelética
2	35-40 adulto joven	163-167	trauma con hundimiento craneal fractura de fémur
3	25-30 adulto joven	164	entesopatías
4	20-25 adulto joven	164-168	
5	30-35 adulto joven	165-168	
6	> 40 adulto maduro	167-168	artrosis en rodilla izquierda y columna
7	25-30 adulto joven	160-162	
8	> 40 adulto maduro	158-163	fractura de muñeca izquierda artrosis en lumbares y rodilla izquierda

Identificación			
Nombre	Edad	Observaciones	Individuo
Isidoro Ruipérez de la Madrid	47	fractura en brazo o muñeca	8
Marcelino Díez Aguado	34		5
Basilio Tolín Alonso	21		4
David Tolín Fernández	29		7

Justino Pastor Pérez	19		1
Pedro Sanz García	40		2
Julio Fernández Cuervo	26		3
Jesús Masa	55	estatura de unos 180 cm	6

Todo lo cual es cuanto a bien podemos informar en el cumplimiento de la misión que nos había sido encomendada.

Fdo. Fco. Etxeberria

Fdo. Lourdes Herrasti

San Sebastián a 5 de abril de 2004

Bibliografía

BUIKSTRA, J & UBELAKER, D. 1994. Standards for data collection from human skeletal remains.

ETXEBERRIA, F. 2003. Lesiones por arma de fuego. Problemas médico-forenses. *Kirurgia 4*. San Sebastián.

ETXEBERRIA, F. 2004. Panorama organizativo sobre Antropología y Patología Forense en España. Algunas propuestas para el estudio de fosas con restos humanos de la Guerra Civil española de 1936. En: La memoria de los olvidados. Un debate sobre el silencio de la represión franquista. Edit. Ambito. 183-219.

ETXEBERRIA, F. & CARNICERO, M.A. 1998. Estudio macroscópico de las fracturas del perimortem en Antropología Forense. Study macroscopic of the fractures made in the perimortem of Forensic Anthropology. *Revista Española de Medicina Legal 84-85*: 36-44.

REVERTE, J.M. 1999. Antropología Forense. Ministerio de Justicia. Madrid.

RODRIGUEZ, J.V. Introducción a la Antropología Forense. Análisis e interpretación de restos óseos humanos. Anaconda Editores. 326 pp.

KROGMAN, W.M. & ISCAN, M.Y. 1986. The human skeleton in forensic medicine. Charles C Thomas. Springfield.

UBELAKER, D.H. 1999. Human skeletal remains. Ed. Taraxacum. 172 pp. Washington.

VILLALAIN, J.D. & PUCHALT, F. 2000. Identificación antropológica policial y forense. Tirant lo Blanch. 429 pp. Valencia.