

Informe relativo a la exhumación llevada a cabo en Covarrubias (Burgos) con el fin de recuperar los restos humanos pertenecientes a ocho personas ejecutadas en la Guerra Civil.**Fco. Etxeberria Gabilondo**

Medicina Legal y Forense. Facultad de Medicina.
Universidad del País Vasco. Apartado 1599. 20014 Donostia - San Sebastián.
paco.etxeberrria@ehu.es

Lourdes Herrasti

Dpto. de Antropología. Sociedad de Ciencias Aranzadi. Alto de Zorroaga.
20014 Donostia - San Sebastián
antropologia@aranzadi-zientziak.org

Jimi Jiménez

Dpto. de Antropología. Sociedad de Ciencias Aranzadi. Alto de Zorroaga.
20014 Donostia - San Sebastián
jimix77@yahoo.com

Javier Ortiz Lejarza

Asociación para la Recuperación de la Memoria Histórica
Dpto. de Antropología. Sociedad de Ciencias Aranzadi. Alto de Zorroaga.
20014 Donostia - San Sebastián
kolitzamendi@terra.es

Introducción

A solicitud de D. José M^a Rojas en representación de los familiares y por mediación de la Asociación para la Recuperación de la Memoria Histórica, en julio de 2005 llevamos a cabo la exhumación de ocho cuerpos esquelizados entre las localidades de Covarrubias y Hortigüela (Burgos) como parte de la colaboración que venimos prestando a distintas asociaciones que vienen trabajando por la recuperación del olvido de las muchas personas desaparecidas, fusiladas y ejecutadas durante los trágicos episodios de la Guerra Civil española de 1936 a 1939.

Esta actividad se lleva a cabo contando con el conocimiento de las autoridades de Burgos, esto es, el Juzgado de Instrucción de Lerma y la Subdelegación del Gobierno.

La metodología empleada se ajusta a las recomendaciones propuestas en las Primeras Jornadas de la Asociación para la Recuperación de la Memoria Histórica celebradas en la Universidad de Valladolid y en marzo de 2003 cuyos resultados fueron publicados en *"La memoria de los olvidados. Un debate sobre el silencio de la represión franquista"*.

El plan seguido fue el siguiente: en la mañana del día 1 de julio se reunió el grupo de trabajo en Covarrubias comenzando las tareas sobre la 12 de la mañana en el lugar en donde se encontraba la fosa. En este acto se explicó a los familiares allí presentes el plan de actuación para los días siguientes, referente a la excavación arqueológica y la recuperación de los restos que se dio por finalizada a las 14'30 horas del día 2.

Para la recuperación arqueológica se conformó un grupo de trabajo constituido del siguiente modo:

Promueven: familiares de los fusilados con el apoyo de la Asociación para la Recuperación de la Memoria Histórica.

Coordinador: José M^a Rojas (ARMH).

Equipo Técnico:

Arqueología: Javier Ortiz Lejarza, dirección arqueológica (Licenciado en Geografía e Historia, Sociedad de Ciencias Aranzadi). Jimi Jiménez (Licenciado en Geografía e Historia, Sociedad de Ciencias Aranzadi).

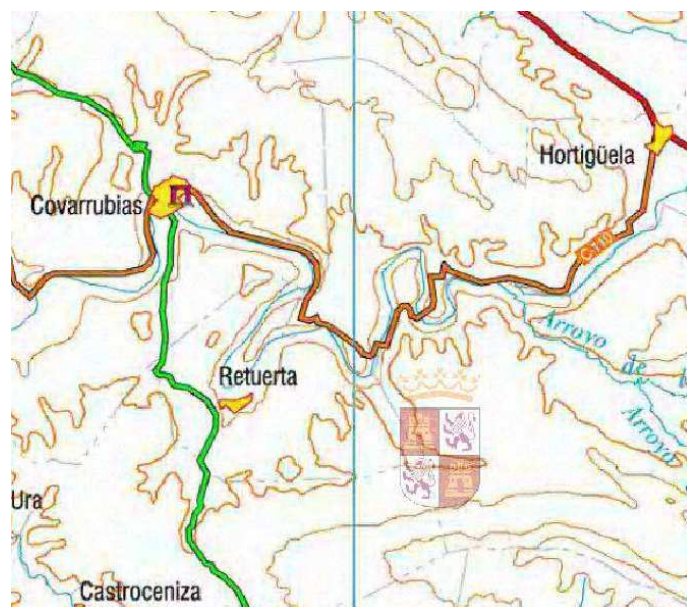
Antropología y patología forense: Fco. Etxeberria (Profesor Titular de Medicina Legal y Forense, Universidad del País Vasco). Lourdes Herrasti (Licenciada en Geografía e Historia Dpto. de Antropología Sociedad de Ciencias Aranzadi). Borja Aguinalde (Estudiante de 6º de Medicina, Universidad del País Vasco)

Otros técnicos: Igone Etxeberria (Fotografía y vídeo, Sociedad de Ciencias Aranzadi). Raquel Romero (Testimonios, Sociedad de Ciencias Aranzadi). José Bandres Lasa (Ayudante, Sociedad de Ciencias Aranzadi)

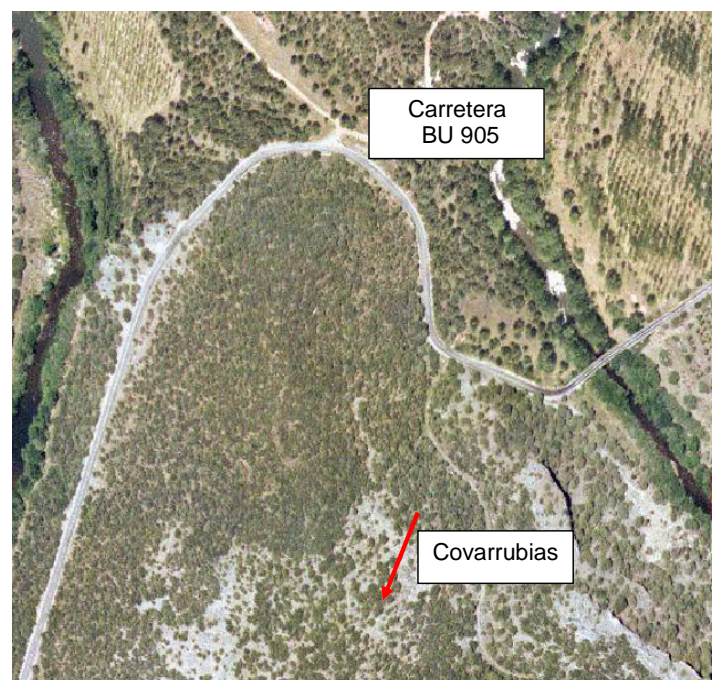
Colaboradores y voluntarios: José M^a Rojas, Angel Velasco, Fernando García Hernando, Serafín Mansilla, Gonzalo Martínez Arranz y Rosa M^a Ríos Monge.

Localización

La fosa se encontraba entre las localidades de Covarrubias y Hortigüela (Burgos), por debajo de la carretera BU-905 y en la inmediata proximidad del río Arlanza. Para el enterramiento de los cuerpos se había aprovechado un calero de 3'30 m de diámetro, situado en una ladera de fuerte pendiente caracterizada por un pinar con abundante vegetación.



Situación de la fosa entre Covarrubias y Hortigüela (Burgos).



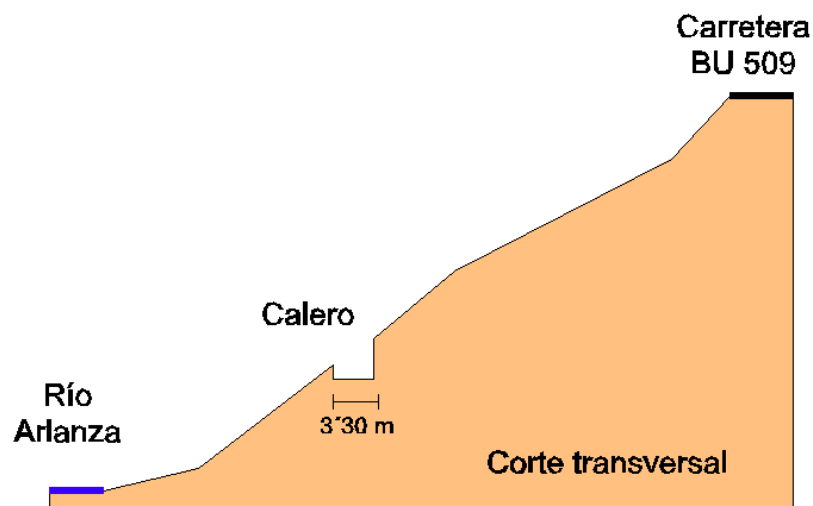
Localización del calero y fosa. Ortofoto Diputación Provincial de Burgos.

Río Arlanza

Hortigüela



Localización del calero y fosa. Ortofoto Diputación Provincial de Burgos.



Esquema de ubicación de la calera en la pendiente.

Intervención arqueológica

Tras ubicar el espacio con sus correspondientes coordenadas cartesianas y limitados por la pared redondeada del calero, se realizó la excavación de toda la tierra circundante a los esqueletos para establecer una correcta individualización de cada uno de ellos que finalmente fueron extraídos separadamente comenzando por el último de los inhumados (Individuo 01).

El fondo de la calera se caracterizaba por presentar grandes piedras que habrían sido arrojadas al interior desde la ladera periférica. Al mismo tiempo existían cenizas y cal que formaban una costra muy dura en los primeros tramos del sedimento. En cualquier caso, los restos aparecieron a profundidades no superiores a los 50 cm en un plano inclinado en justa correspondencia con la sedimentación existente en el fondo del calero.

Los restos humanos se encontraban en conexión anatómica con cierta superposición, tal y como indicamos en los esquemas más adelante. La base sobre la que se encontraban los restos se caracterizaba por una mayor concentración de raíces de la cubierta vegetal.



Primeras tareas de limpieza del fondo de la calera.



Primeras fases de exposición de los restos en el fondo de la calera.



Primeras fases de exposición de los restos.



Primeras fases de exposición de los restos e interpretación.



Primeras fases de exposición de los restos.



Primeras fases de exposición de los restos con individualización.



Primeras fases de exposición de los restos con individualización.




Primeras fases de exposición de los restos con individualización.



Algunos de los familiares presentes durante la exhumación.



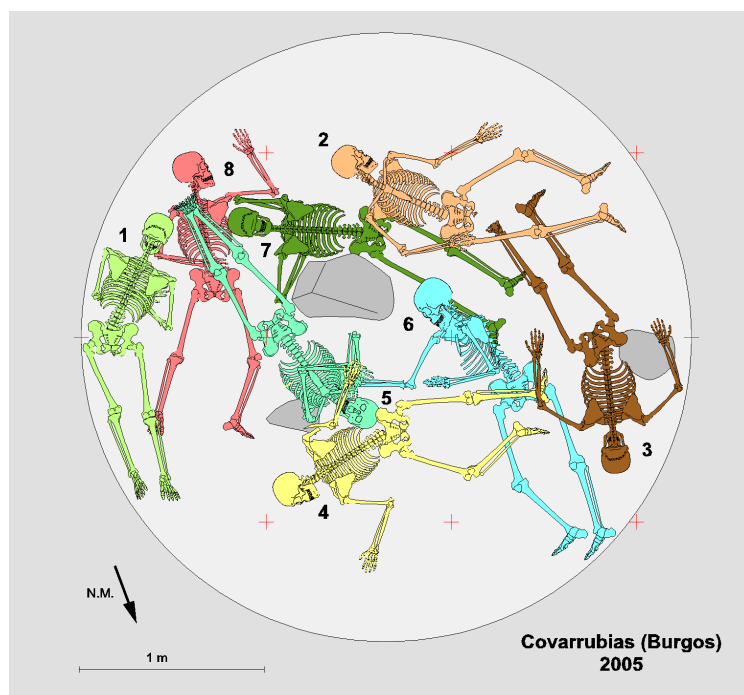
Algunos de los familiares presentes durante la exhumación.



Distribución de los esqueletos en el fondo de la calera antes de su extracción definitiva.



Distribución de los esqueletos en el fondo de la calera antes de su extracción.



La totalidad de los esqueletos en el fondo del calero.

Descripción individualizada de los restos humanos

Los restos humanos corresponden a ocho individuos masculinos de diferentes edades. Los esqueletos se hallaban relativamente superpuestos con predominio de posiciones en decúbito prono. Fueron colocados en el fondo del calero siendo cubiertos con tierra de forma desigual.

Los restos fueron trasladados por Fco. Etxeberria al Laboratorio de Antropología Forense de la Facultad de Medicina de la Universidad del País Vasco en la Unidad Docente de San Sebastián, en donde han permanecido hasta completar el estudio antropológico y de patología siendo posteriormente devueltos a sus familiares.

Individuo 1

Descripción: El esqueleto se hallaba en decúbito prono, junto al borde sureste del calero. Los brazos estaban flexionados bajo el tórax. Fue el último en ser inhumado.

Objetos asociados: Trabilla, corchete, 3 botones blancos, 2 botones negros, fragmentos de tela, hebilla de cinturón rectangular y fragmento del propio cinturón realizado con una trama de cintas de cuero. Además se han recuperado dos suelas de goma roja de 295 mm. También se recuperan un conjunto de monedas a la altura del hombro izquierdo,

Moneda 1: Una peseta de Alfonso XIII, acuñada en 1900.

Moneda 2: 25 céntimos de la II República, acuñada en 1934.

Moneda 3: Muy deteriorada, sin embargo en el reverso se puede distinguir el escudo borbónico. Por la forma del escudo y por su diámetro, puede tratarse de 10 céntimos de Alfonso XII, acuñados entre 1877 y 1879.

Moneda 4: El anverso es ilegible, pero en el reverso se puede distinguir a un león alzado, sujetando a la derecha un escudo ovalado. Por esto y por su diámetro corresponde a 5 céntimos del Gobierno Provisional (anterior al reinado de Amadeo I), y acuñada en 1870.

Moneda 5: Anverso ilegible, sin embargo en el reverso puede distinguirse muy borrada, una figura femenina, que por su orientación y posición, y además por el diámetro de la moneda, corresponde a una moneda como la anterior. 10 céntimos del Gobierno Provisional, acuñada en 1870.

Moneda 6: Solo se distingue un perfil masculino muy borrado.

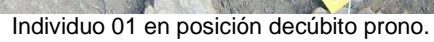
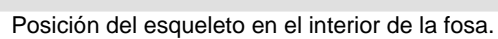
Por otra parte, junto al cráneo se recuperó un proyectil de arma de fuego de pequeño calibre (7 mm y 10 mm de longitud) que corresponde a pistola.

Aspectos de antropología: Individuo masculino de edad superior a 30 años. Su constitución es robusta. Cartílagos costales calcificados. Fusión del asta izquierda del hioides. Como variante anatómica muestra una espondilolisis bilateral de L5. A partir de las medidas de los huesos largos se puede estimar una estatura de 158 a 162 cm.

Aspectos de odontología: Maxilar superior completo con los alvéolos 15 y 26 reabsorbidos por pérdida de las piezas *intra vitam*. El canino izquierdo muestra una rotura antigua. En maxilar inferior, los molares izquierdos están careados, por lo que del 36 sólo restan las raíces. El tercer molar derecho ha emergido perpendicularmente. El alveolo 46 está reabsorbido. Tanto los caninos como los incisivos poseen líneas de hipoplasia.


Aspectos de patología: Signos degenerativos osteoartrósicos en todos los tramos de la columna vertebral, tanto en la apófisis odontoides, como en las vértebras dorsales D10 y D11, y la cuarta vértebra lumbar. Asimismo, las superficies auriculares de ambos coxales presentan ligeros osteofitos en sus rebordes.

En el parietal izquierdo, junto a la sutura lambda, se puede observar un orificio de entrada de proyectil de arma de fuego de 11 mm. La trayectoria del disparo sería ligeramente ascendente y atravesó el cráneo en sentido diagonal para salir por el lado derecho del frontal, a la altura de la eminencia, produciendo un importante orificio de salida de aspecto estrellado.





Suelas de goma de zapatillas.



Fragmento de tela correspondiente a prendas de vestir.



Hebilla de cinturón.




Cinturón de cuero entrelazado con remaches.



Monedas localizadas "in situ".

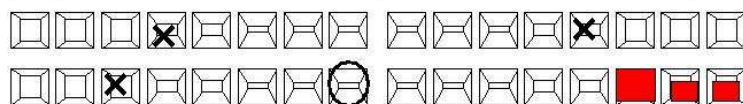


Monedas.



Proyectil de arma de fuego.

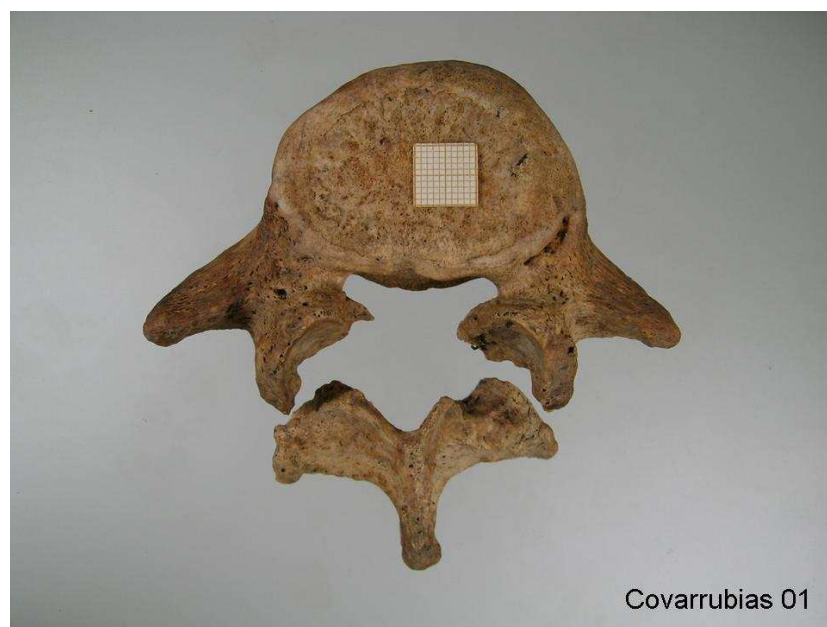11			21
12			22
13		Rotura antigua	23
14			24
15	Reabsorción	Pérdida ante mortem	25
16			26
17			27
18			28



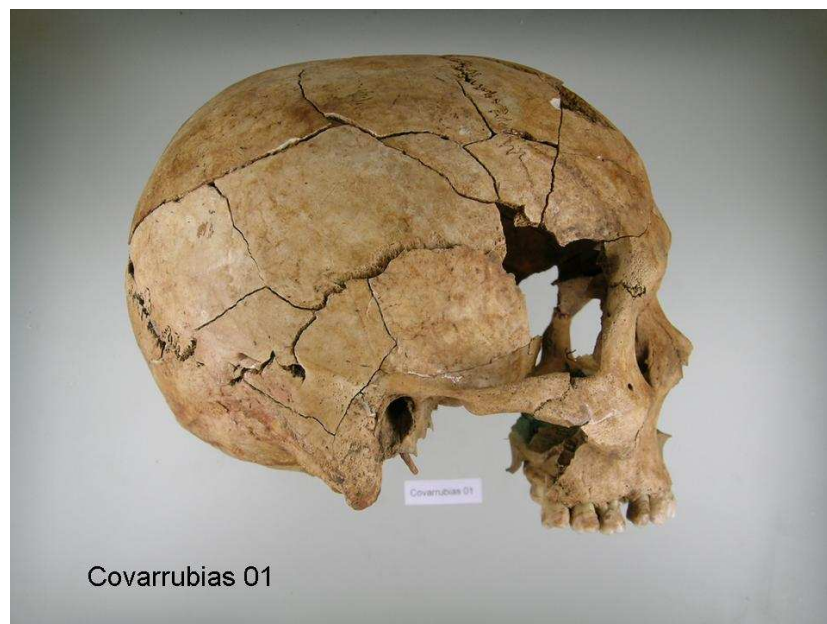48	Salte perpendicular	Caries oclusal	38
47		Caries oclusal	37
46	Pérdida ante mortem	Destruído por caries	36
45			35
44			34
43	Hipoplasia	Hipoplasia	33
42			32
41			31

obturación
 caries
 pérdida ante mortem
 pérdida post-mortem
 Covarrubias 01


Odontograma.



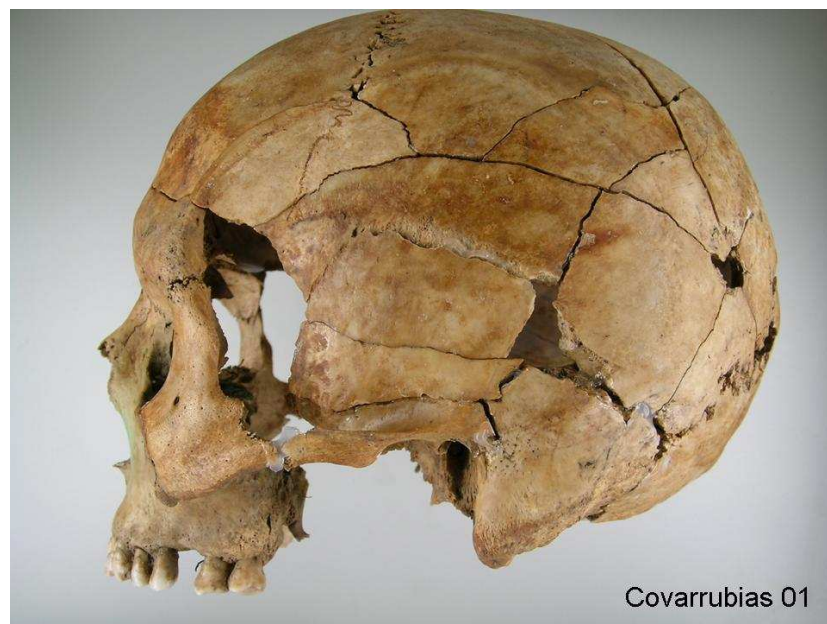
Espondilolisis bilateral.



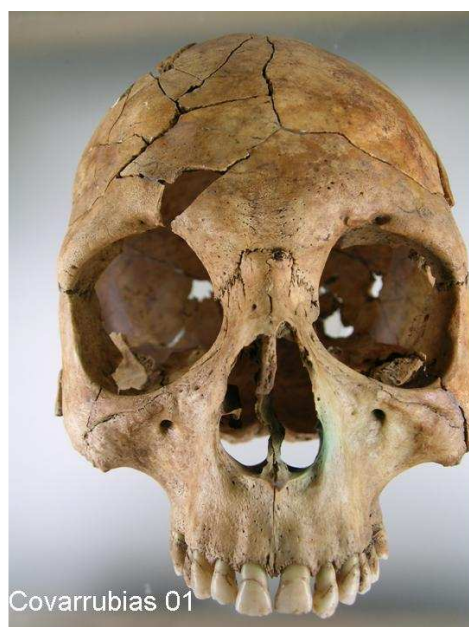Norma lateral derecha (cráneo reconstruido).




Norma superior (cráneo reconstruido).



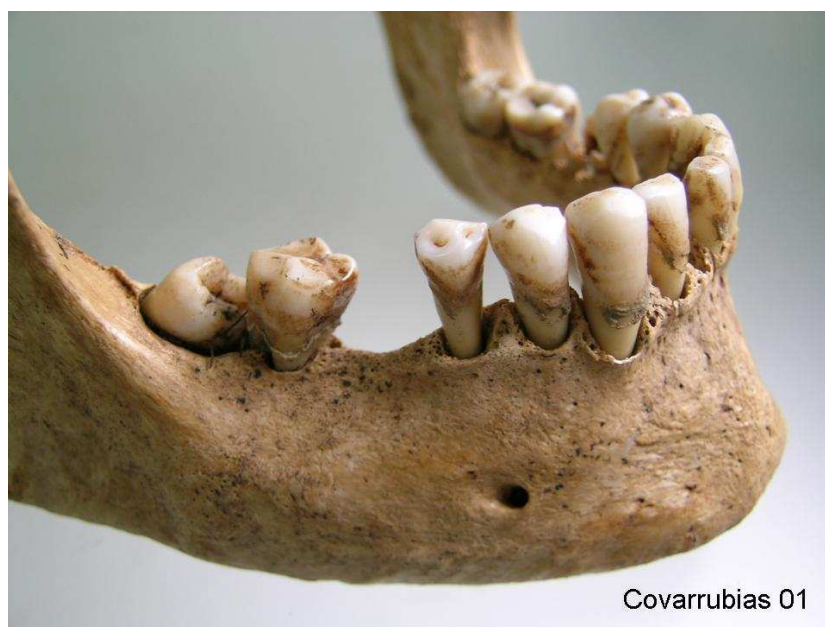
Norma lateral izquierda (cráneo reconstruido).



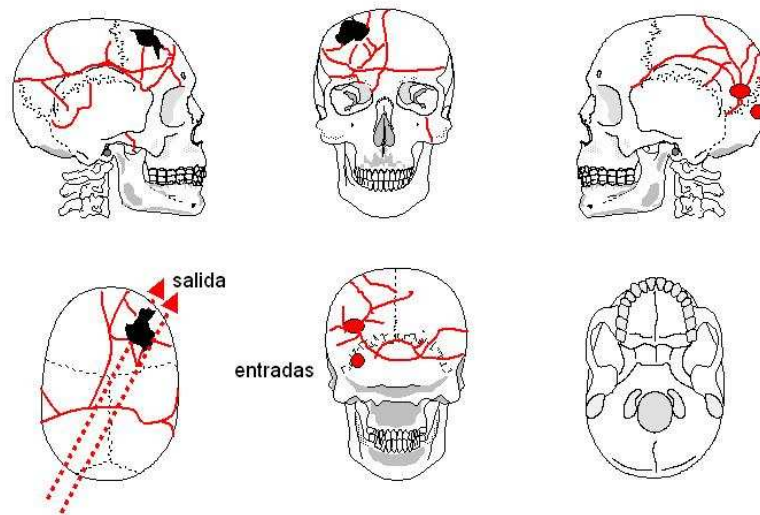
Norma anterior. Junto a la fosa nasal se aprecia impregnación de cardenillo.



Dos heridas de entrada por arma de fuego con fracturas radiadas.



Mandíbula.



Cráneo 01

Interpretación de las lesiones en el cráneo.

Individuo 2

Descripción: Dispuesto en decúbito supino, con las piernas ligeramente flexionadas y los brazos a lo largo del cuerpo, con la mano derecha sobre la cavidad abdominal.

Objetos asociados: Fragmento de tela que rodeaba el puñado de monedas que se recuperan junto al coxal derecho,

Moneda 1: 5 pesetas de Alfonso XII, acuñada en 1879.

Moneda 2: 1 peseta de Alfonso XII. No se distingue el último número de la fecha, pero esta moneda fue acuñada de 1881 a 1885.

Moneda 3: Ilegible. Por su diámetro de 25 mm y por ser de cobre se trataría de una moneda de 5 céntimos de Alfonso XII.

Moneda 4: En el reverso se distingue con dificultad el león lazado con el escudo ovalado. Se trata de una moneda de 5 céntimos del Gobierno Provisional acuñada en 1870 en Barcelona.

Moneda 5: Ilegible. Moneda de cobre de 30 mm de diámetro que permiten deducir que corresponda a 110 céntimos de Alfonso XII.

Moneda 6: 5 pesetas de Amadeo de Saboya, acuñada en Madrid en 1871.

Moneda 7: Ilegible. 5 céntimos de Alfonso XII.

Moneda 8: Ilegible. 5 céntimos de Alfonso XII.

Moneda 9: Ilegible. 5 céntimos de Alfonso XII.

Moneda 10: Ilegible. 5 céntimos de Alfonso XII.

Moneda 11: Ilegible. 10 céntimos de Alfonso XII:

Moneda 12: 2 pesetas de la I República, acuñada en Madrid en 1869.

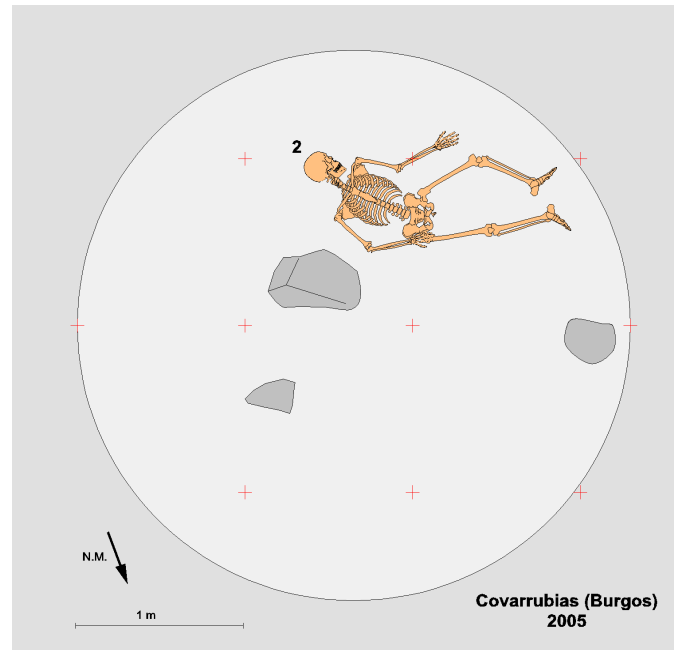
Moneda 13: Moneda de 1 peseta de Alfonso XIII, acuñada en 1900 en Madrid.

Aspectos de antropología: Individuo masculino, de 30 a 35 años. La edad se ha estimado a partir del grado de obliteración de las suturas craneales y por las superficies sinfisarias del pubis. La estatura aproximada sería de 156 a 158 cm. Posee una constitución robusta. El mayor desarrollo óseo de la extremidad superior derecha indica que el individuo era diestro. En el húmero derecho se puede observar una variante anatómica consistente en una apófisis supraepitrocLEAR.

Aspectos de odontología: Se hallan en los alvéolos las piezas de 11 a 14 y 18, además de 21 a 26, de este último sólo la raíz, y 28. El canino izquierdo (23) muestra una gran caries que ha destruido gran parte de la corona. Los alvéolos de 15, 16 y 27 se hallan reabsorbidos. Hipoplasia en bandas visible en incisivos y caninos. Por otro lado, se observan abscesos periapicales en 17 y 27. En la mandíbula conserva en los alvéolos de 31 a 34 y de 41 a 44. El resto se hallan reabsorbidos. Tanto el canino 33 como el premolar 34 presentan sendas caries. Hipoplasia en todas las piezas conservadas. Sarro generalizado.

Aspectos de patología: En el tramo dorsal de la columna varias vértebras muestran las características hernias intraesponjosas por nódulos de Schmorl (D5, D6, D7, D8, D9 y D10). El esternón se halla curvado con fusión prematura del manubrio y cuerpo esternal que confieren al tórax una forma característica.

Presenta una herida por arma de fuego redondeada de 8 a 9 mm de diámetro que penetra en la zona media derecha del hueso occipital. La salida del proyectil no se puede confirmar, pero hay una pérdida de hueso craneal en el parietal izquierdo y parte del frontal. Podría tratarse del área de salida por la presencia de numerosas fisuras craneales en el parietal y en la parte baja del frontal. Asimismo, las tres primeras vértebras cervicales están rotas en el perimortem, posiblemente por el paso del proyectil.



Posición del esqueleto en el interior de la fosa.



Individuo 02 en posición decúbito supino.



Botones.



Monedas localizadas "in situ".





Tela correspondiente a prendas de vestir con monedas.




Monedas (13 en total).



5 pesetas de Alfonso XII.

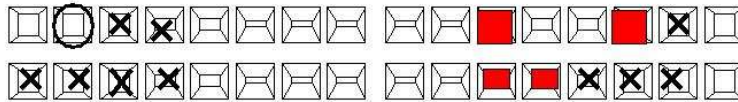


5 pesetas de Alfonso XII.



1 peseta de Alfonso XIII.

11	Hipoplasia en bandas	Hipoplasia	21
12	Hipoplasia en bandas	Hipoplasia	22
13	Hipoplasia en bandas	Gran caries que ha destruido la corona	23
14			24
15	Pérdida ante mortem		25
16	Pérdida ante mortem	Caries	26
17	Absceso, pérdida post mortem	Absceso, pérdida ante mortem	27
18			28



48	Pérdida ante mortem		38
47	Pérdida ante mortem	Pérdida ante mortem	37
46	Pérdida ante mortem	Pérdida ante mortem	36
45		Pérdida ante mortem	35
44	Hipoplasia	Caries	34
43	Hipoplasia	Caries	33
42	Hipoplasia	Hipoplasia	32
41	Hipoplasia	Hipoplasia	31

■ obturación

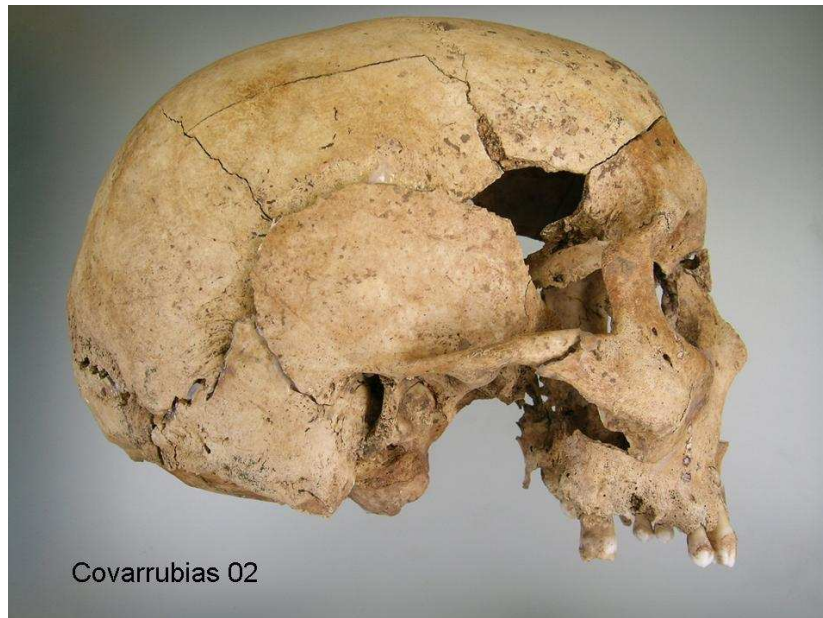■ caries

X pérdida ante mortem

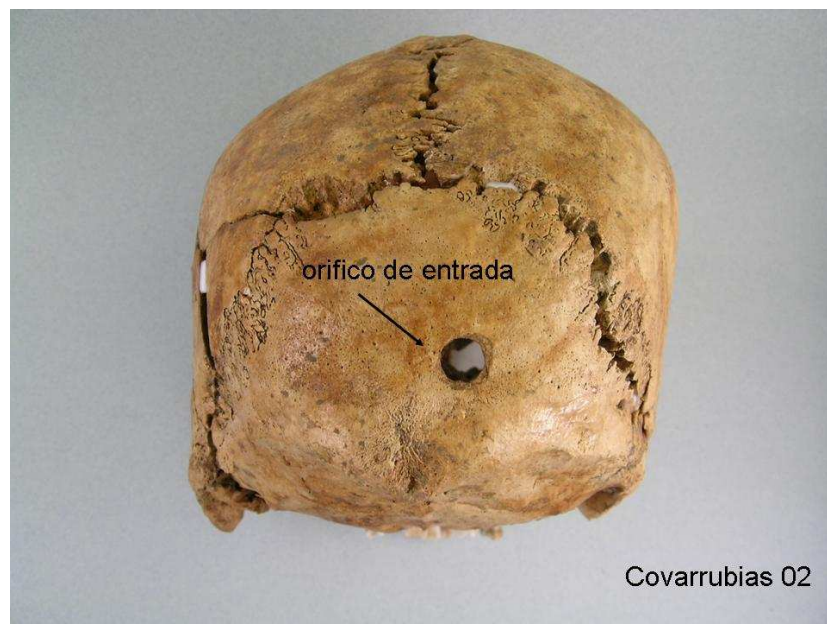○ pérdida post-mortem

Covarrubias 02

Odontograma



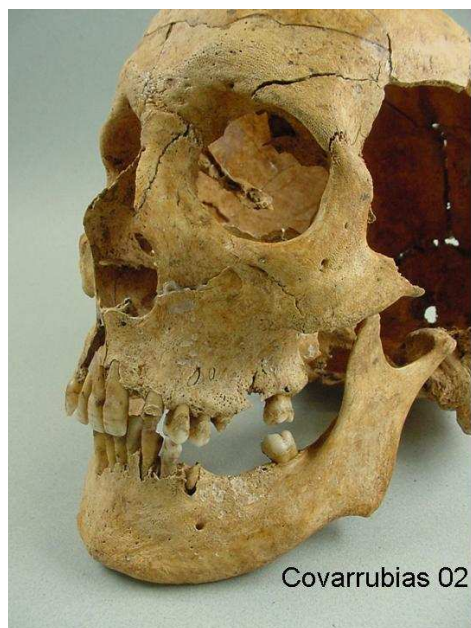Norma lateral derecha.



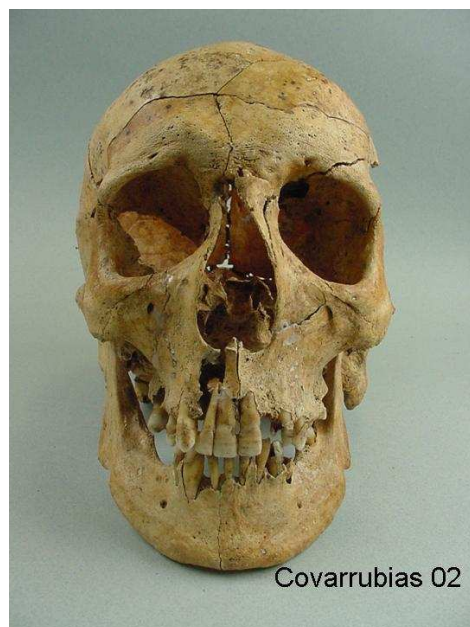
Norma posterior con orificio de entrada proyectil arma de fuego.




Herida de entrada de proyectil de arma de fuego.



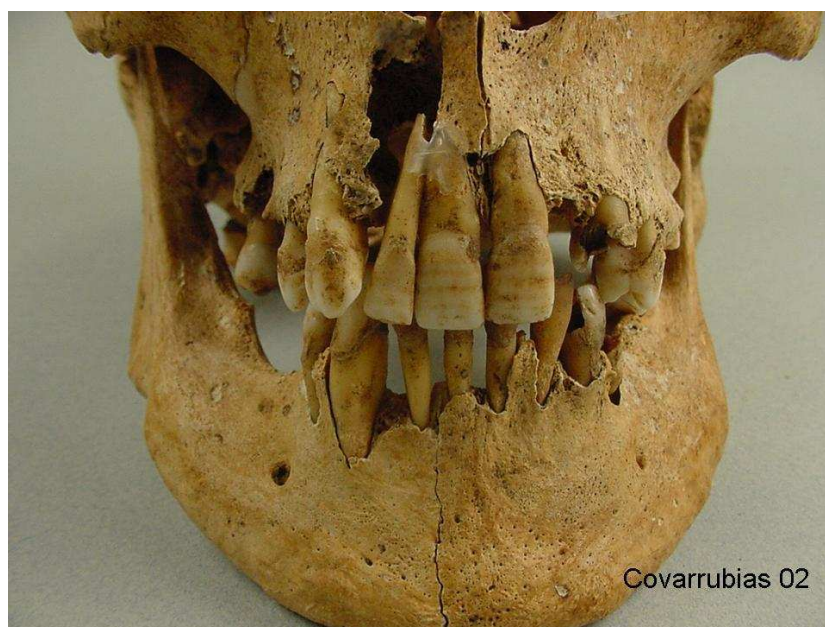
Lateral izquierdo de la cara.



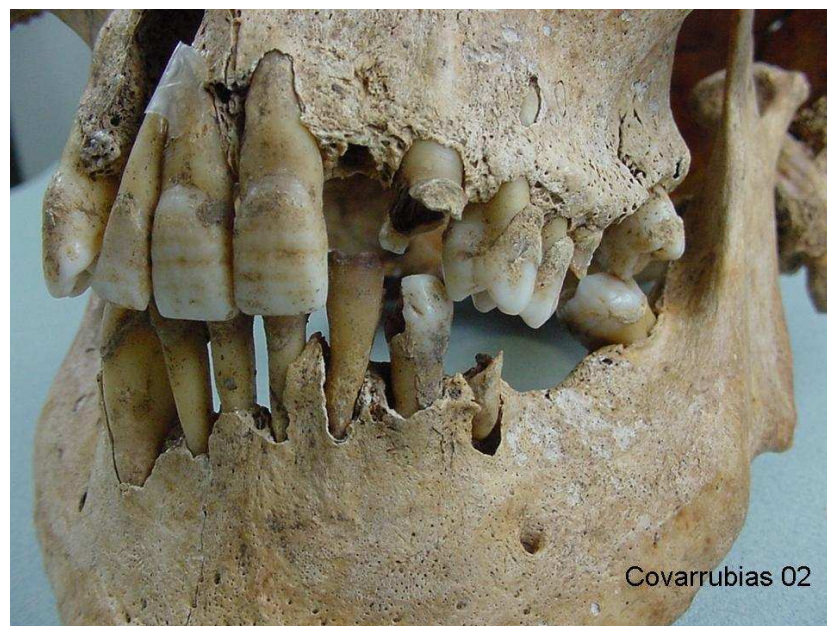
Norma anterior.



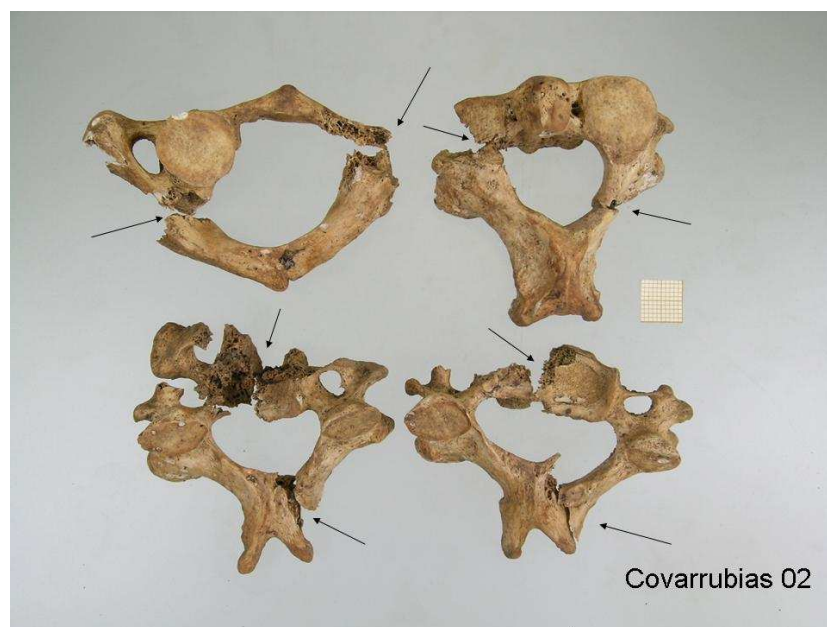
Lateral derecha de la cara.



Dentición anterior con líneas de hipoplasia del esmalte.



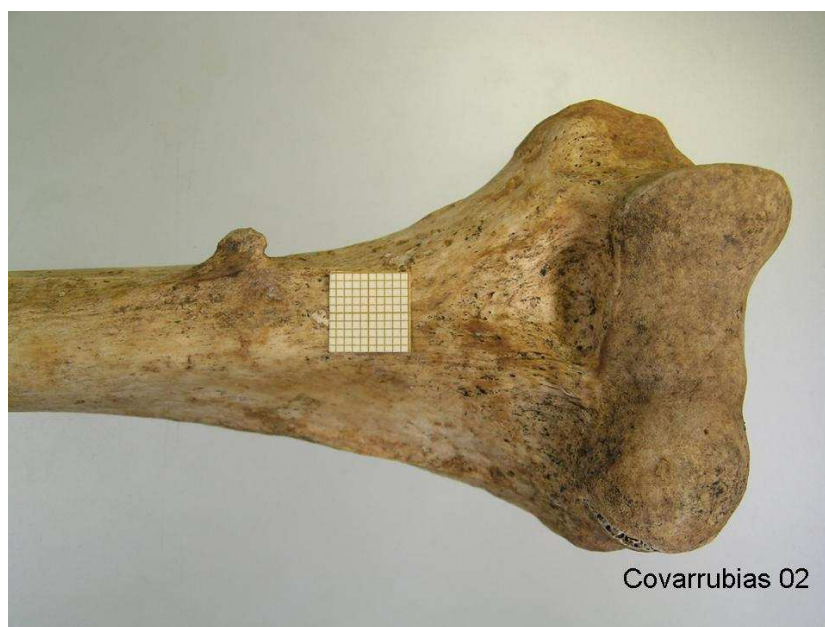
Dentición con patología por caries.



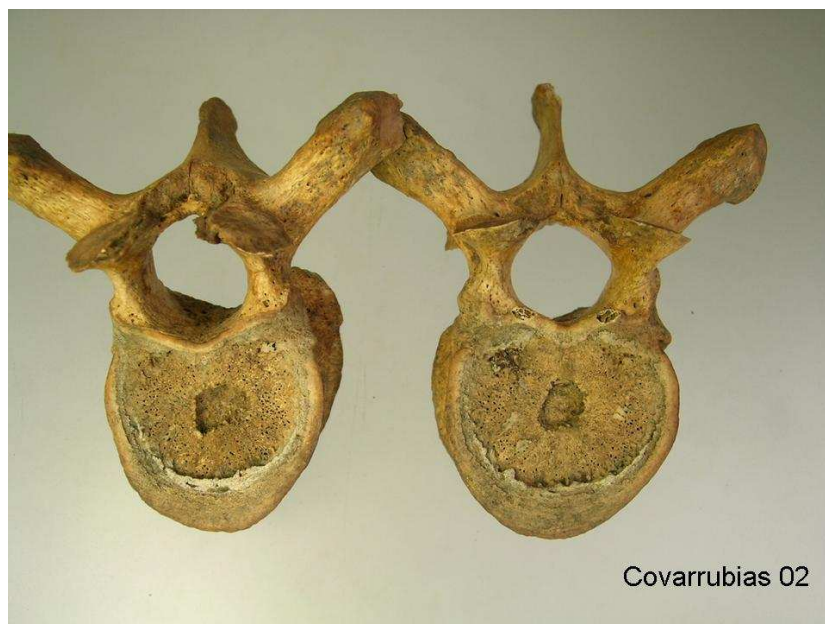Fracturas cervicales por paso de proyectil de arma de fuego.



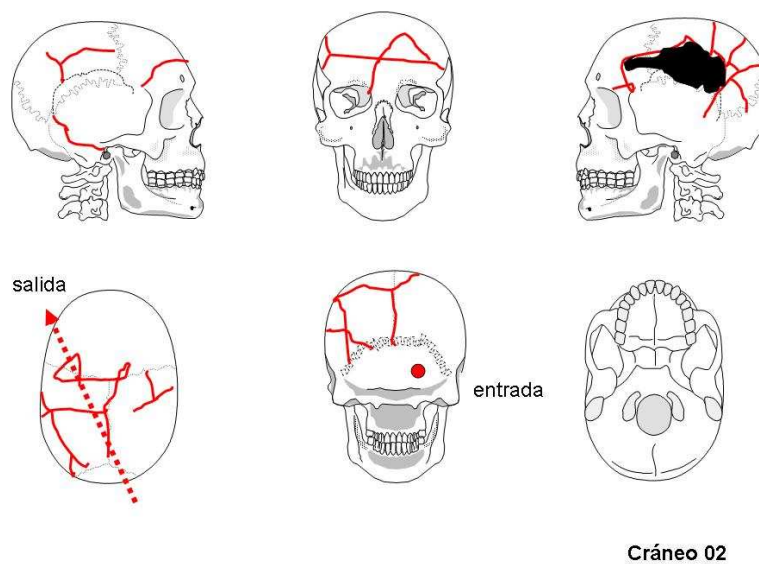
Fusión de manubrio y cuerpo esternal.



Apófisis supraepitroclear en húmero derecho.



Impactación de nódulos de Schmorl en dos vértebras torácicas.



Cráneo 02

Interpretación de las lesiones en el cráneo.

Individuo 3

Descripción: Se localizaba en el área noroeste de la calera, en posición decúbito prono. Extremidades superiores ligeramente flexionadas, a ambos lados del cuerpo. Extremidades inferiores sin flexionar.

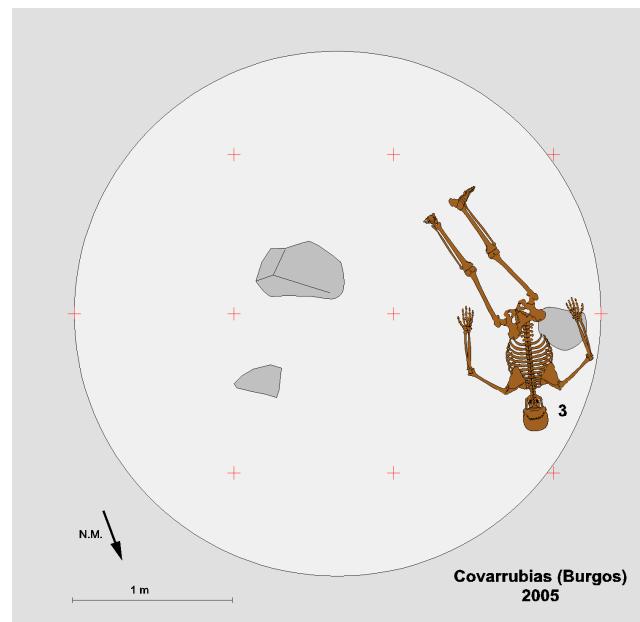
Objetos asociados: Se han recuperado una hebilla rectangular de cinturón, dos trabillas, un corchete completo, 3 botones blancos de camisa y otro botón más grande. A los anteriores hay que añadir un par de suelas de goma roja.

Aspectos de antropología: Individuo masculino de edad superior a los 20-25 años de edad. En ambos húmeros presenta orificios olecraneos como variante anatómica. Se puede estimar una estatura de 150 a 158 cm.


Aspectos de odontología: Maxilar superior completo, con pérdida pre mortem de 15, 16, 17, 23, 25 y 26 y post mortem del 14. Caries en 18. Absceso en 26. En maxilar inferior, pérdidas ante mortem en 35, 36, 37, 44, 46 y 48 y post mortem 31 y 41. Caries de corona en 32 y 33. Abscesos en 31 y 41. La mala oclusión de ambos maxilares derivó en un significativo desgaste de todas las piezas en general.

Aspectos de patología: Escasos signos de osteoartropatía en dos vértebras dorsales (D8 y D9) y en la rótula derecha manifestada a través de un reborde osteofítico.

Presenta un orificio de salida por arma de fuego en la zona media del occipital, que produjo una rotura radial de este hueso. Asimismo, la ausencia de hueso craneal es más notoria en el parietal izquierdo y en la mitad izquierda del cráneo, relacionada con la penetración del proyectil. Esto significa que la trayectoria fue de adelante atrás, de izquierda a derecha y subhorizontal.



Posición del esqueleto en el interior de la fosa.



Individuo 03 en posición decúbito prono.



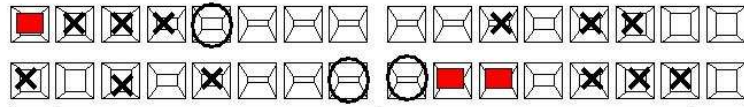
Telas de prendas de vestir y moneda.



Suela de goma de zapatillas.



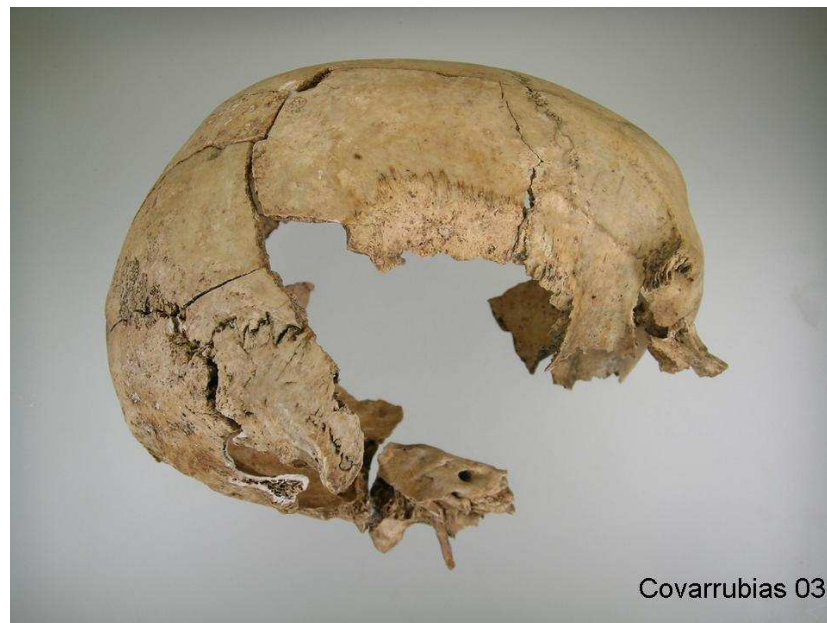11			21
12			22
13		Pérdida ante mortem	23
14	Pérdida post mortem		24
15	Pérdida ante mortem	Pérdida ante mortem	25
16	Pérdida ante mortem	Absceso, pérdida ante mortem	26
17	Pérdida ante mortem		27
18	Caries con destrucción de corona		28



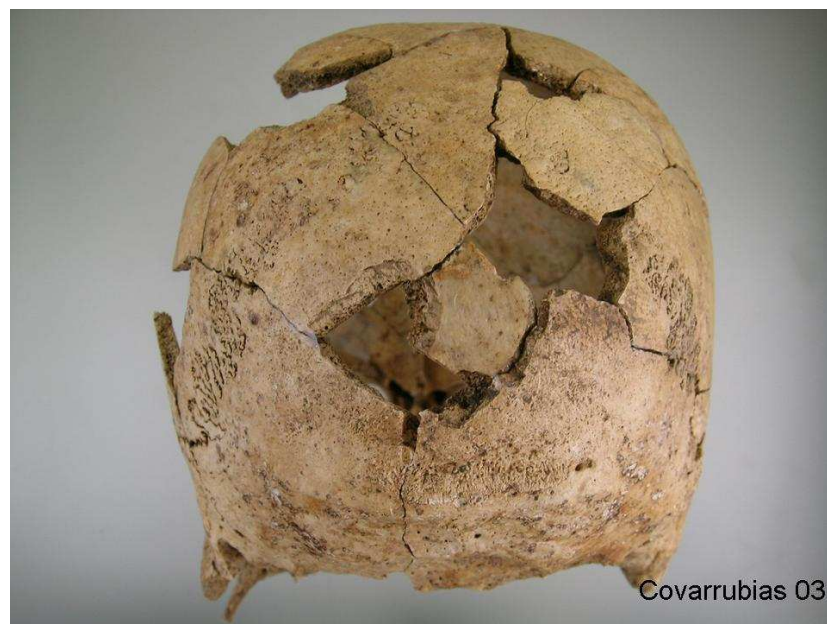48	Pérdida ante mortem		38
47		Pérdida ante mortem	37
46	Pérdida ante mortem	Pérdida ante mortem	36
45		Pérdida ante mortem	35
44	Pérdida ante mortem	Gran desgaste	34
43		Caries	33
42	Sarro generalizado	Caries	32
41	Absceso, pérdida post mortem	Absceso, pérdida post mortem	31

obturación
 caries
 X pérdida ante mortem
 pérdida post-mortem
 Covarrubias 03

Odontograma.



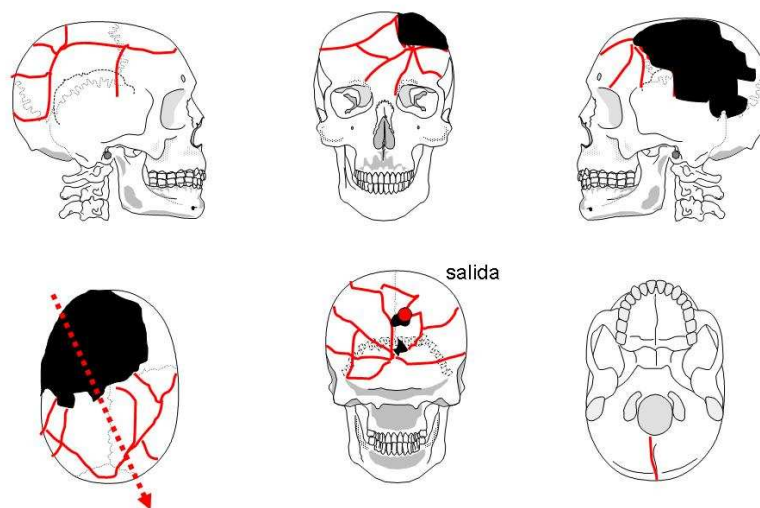
Norma lateral derecha del cráneo.



Norma posterior.



Orificio de salida de proyectil de arma de fuego.

**Cráneo 03**

Interpretación de las lesiones en el cráneo.

Individuo 4

Descripción: El esqueleto se hallaba en la zona media de la mitad norte de la calera. Se dispone en decúbito supino con las extremidades del lado derecho flexionadas, así como el brazo izquierdo.

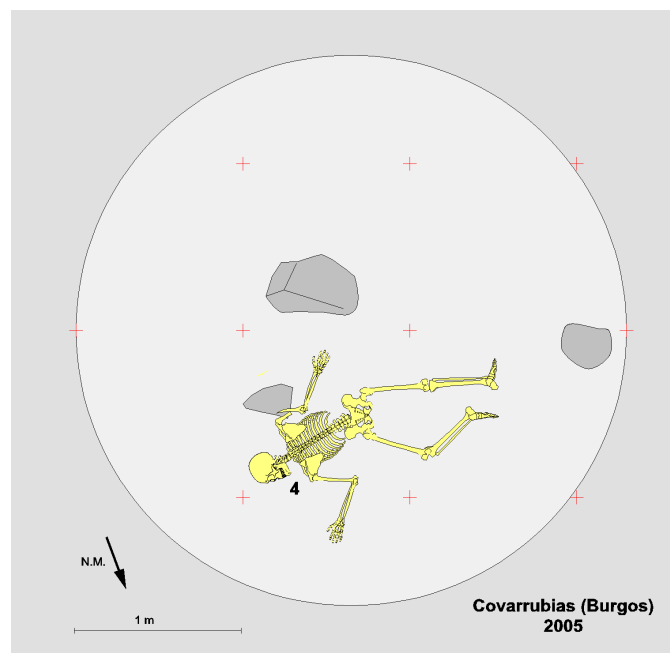
Objetos asociados: Una hebilla cuadrangular de cinturón, un corchete completo, nueve botones y dos suelas de goma roja de 275 mm de longitud.

Aspectos de antropología: Individuo masculino de unos 40 años aproximadamente. La estatura aproximada es de 156 a 161 cm. En la intersección de las suturas sagital y lambda posee un hueso epactal.


Aspectos de odontología: El maxilar superior se encuentra muy fragmentado como consecuencia del paso de un proyectil de arma de fuego que rompe el 11, 21, 22 y 23. Hay pérdida ante mortem en 15 y post mortem en 12, 16, 24, 26, 27 y 28. Caries en 17 con absceso. En maxilar inferior presenta roturas de dientes perimortem en 34, 43, 44 y 45. Pérdidas ante mortem en 37 y 38 y post mortem en 46 y 48. Caries en 35 y 36 (con absceso).

Aspectos de patología: En las vértebras dorsales D11 y D12 se observan las improntas de los nódulos de Schmorll. Por otro lado, el primer metacarpiano derecho muestra una pequeña exóstosis en el borde de la faceta de articulación distal.

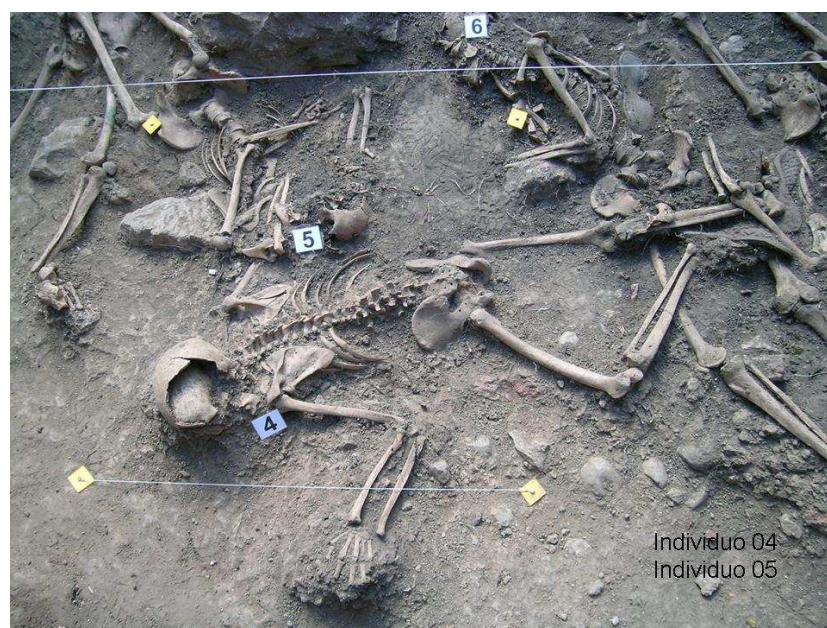
Presenta lesiones por el paso de un proyectil de arma de fuego que penetra en la región temporal derecha y sale por el lado izquierdo de la mandíbula con una trayectoria que va de atrás adelante, de arriba abajo y de derecha a izquierda.



Posición del esqueleto en el interior de la fosa.



Individuo 04 en posición decúbito prono.



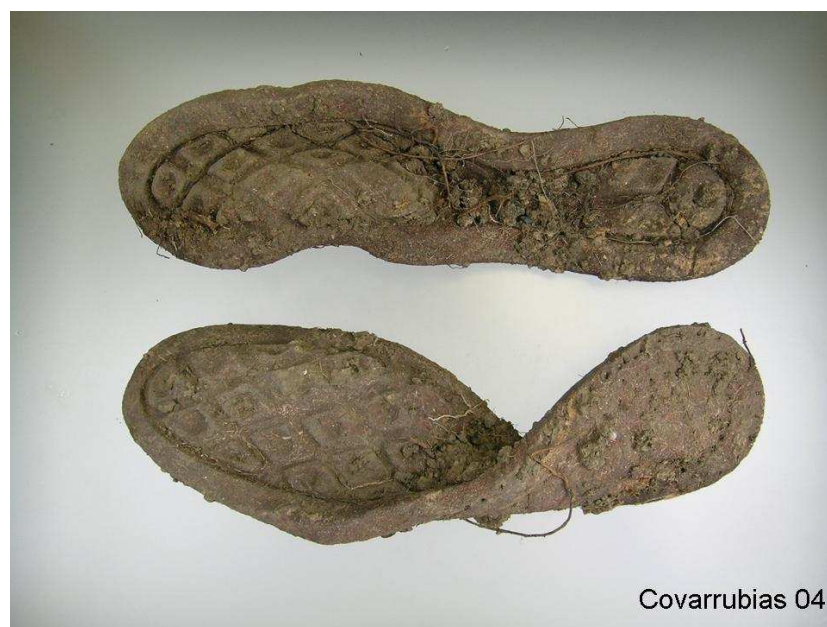Individuo 04 en posición decúbito prono.



Botones

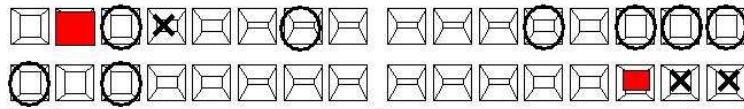


Enganches metálicos.



Suelas de goma de zapatillas.

11	Rotura perimortem	Roto por paso proyectil	21
12	Pérdida post mortem	Roto por paso proyectil	22
13		Roto por paso proyectil	23
14		Pérdida post mortem	24
15	Pérdida ante mortem		25
16	Pérdida post mortem	Pérdida post mortem	26
17	Caries, absceso	Pérdida post mortem	27
18		Pérdida post mortem	28



48	Pérdida post mortem	Pérdida ante mortem	38
47		Pérdida ante mortem	37
46	Pérdida post mortem	Caries, absceso	36
45	Roto peri mortem	Caries	35
44	Roto peri mortem	Roto por paso proyectil	34
43	Roto peri mortem		33
42			32
41			31

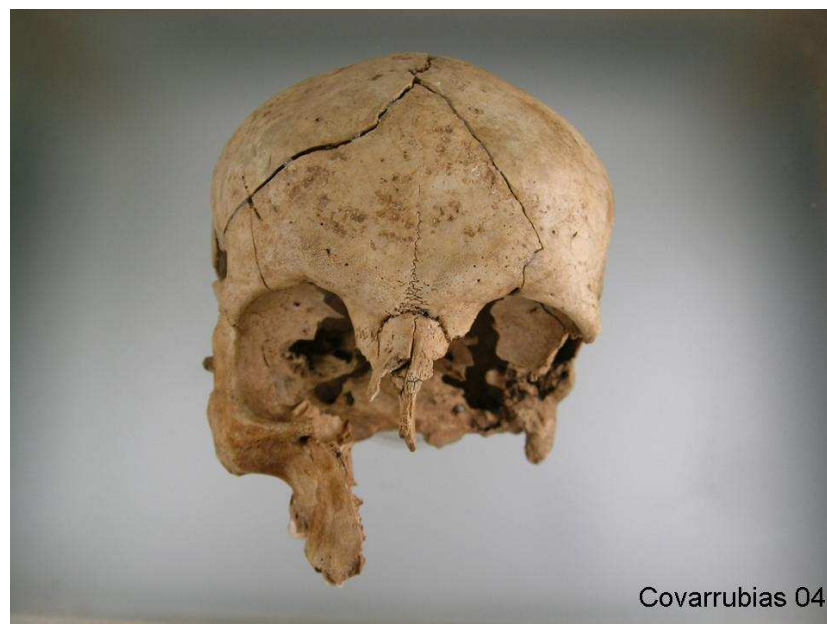
obturación
 caries
 X pérdida ante mortem
 pérdida post-mortem
Covarrubias 04

Odontograma.

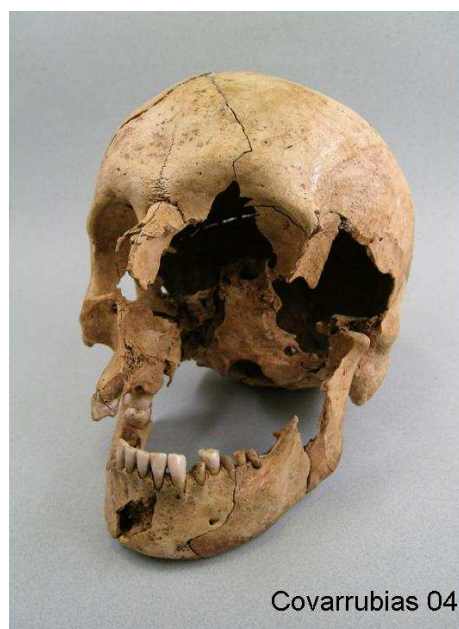

Covarrubias 04

Norma superior.



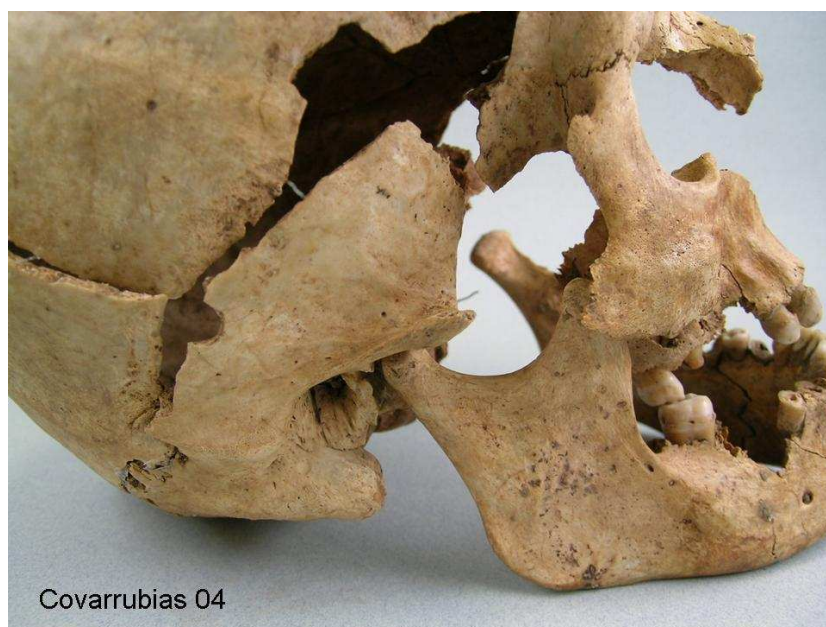Norma anterior.



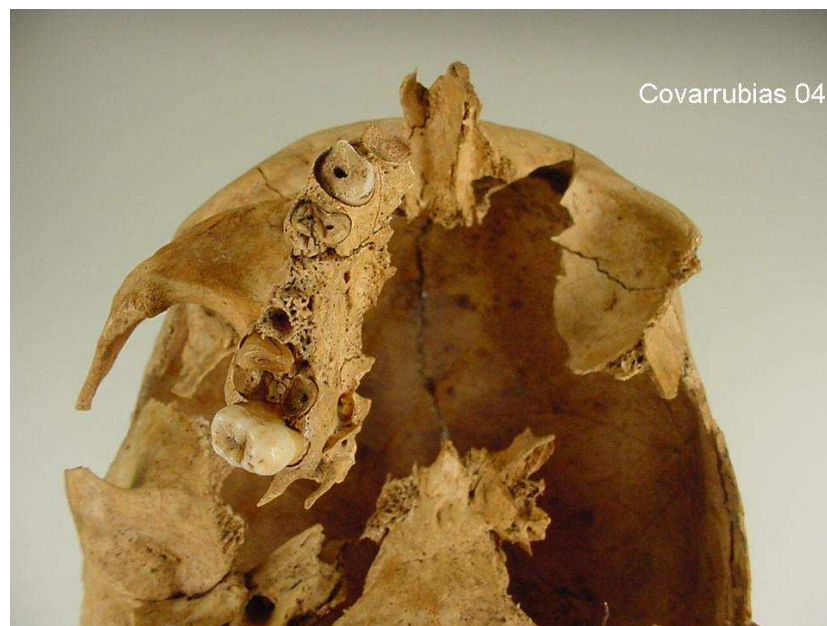
Lateral izquierdo.



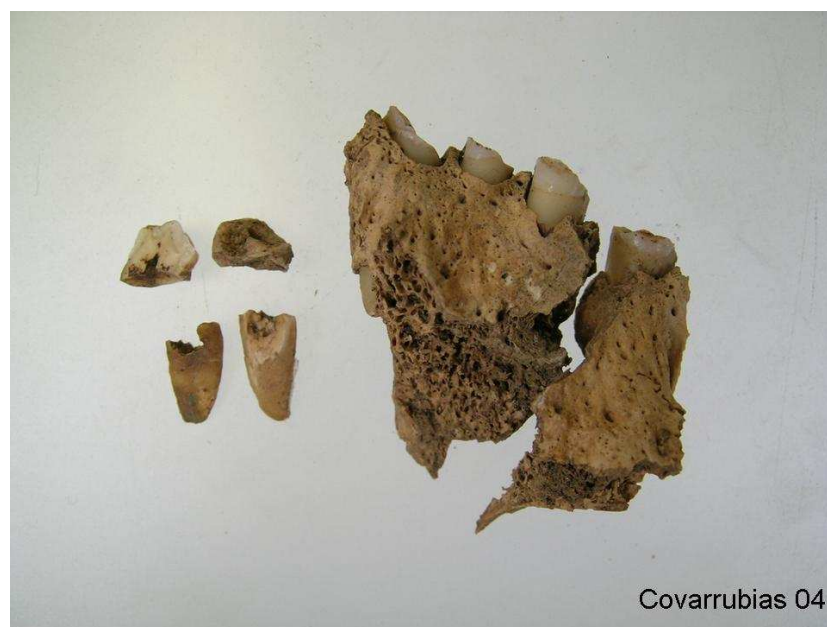
Lateral derecho.



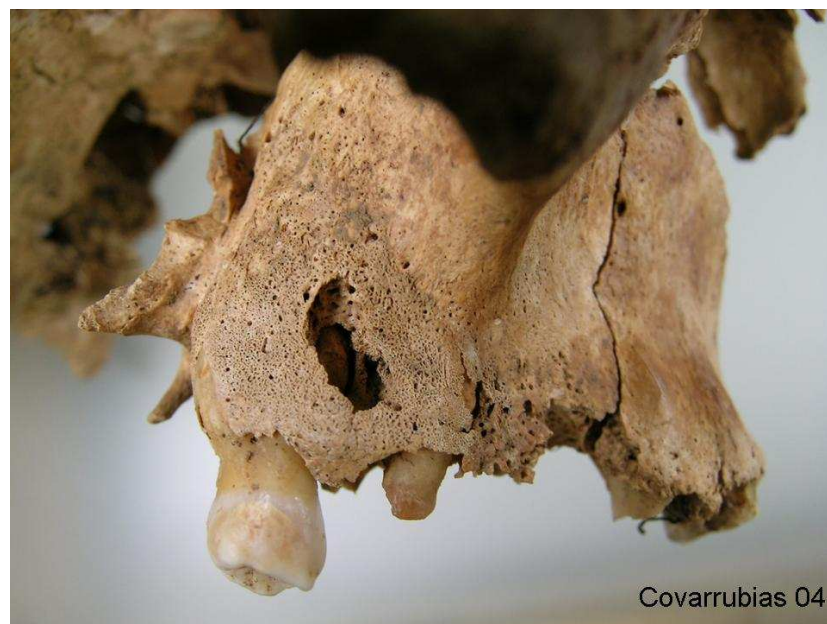Herida de entrada de proyectil.



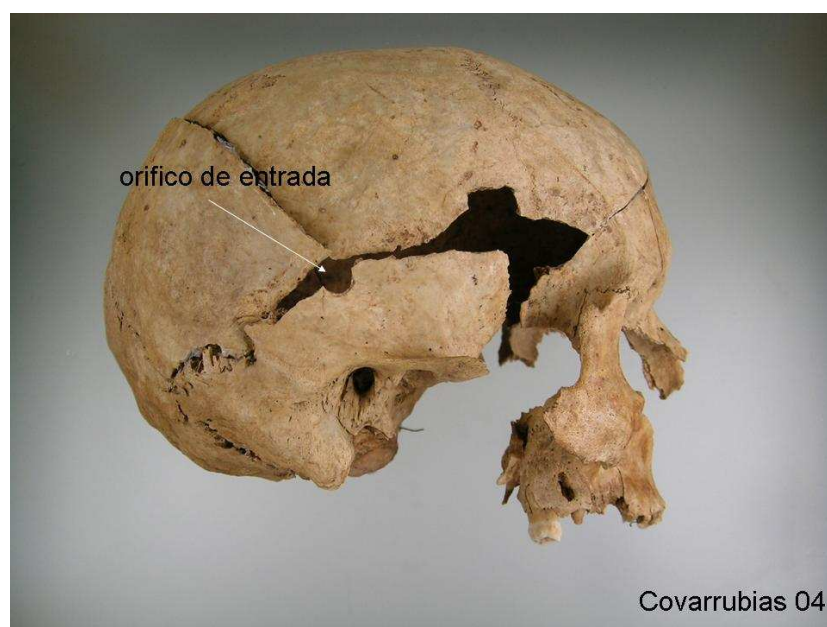
Fractura de dientes por paso de proyectil.



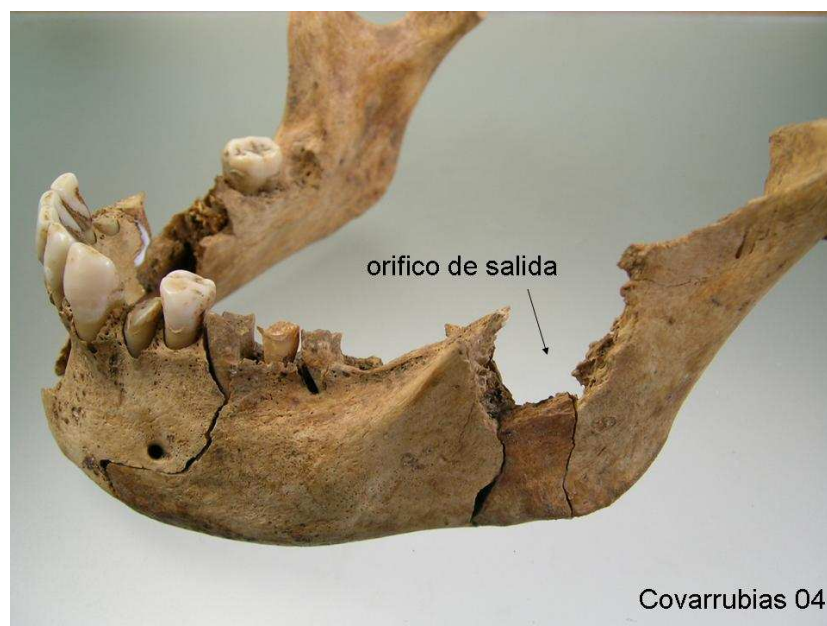
Fractura de dientes por paso de proyectil.



Absceso.



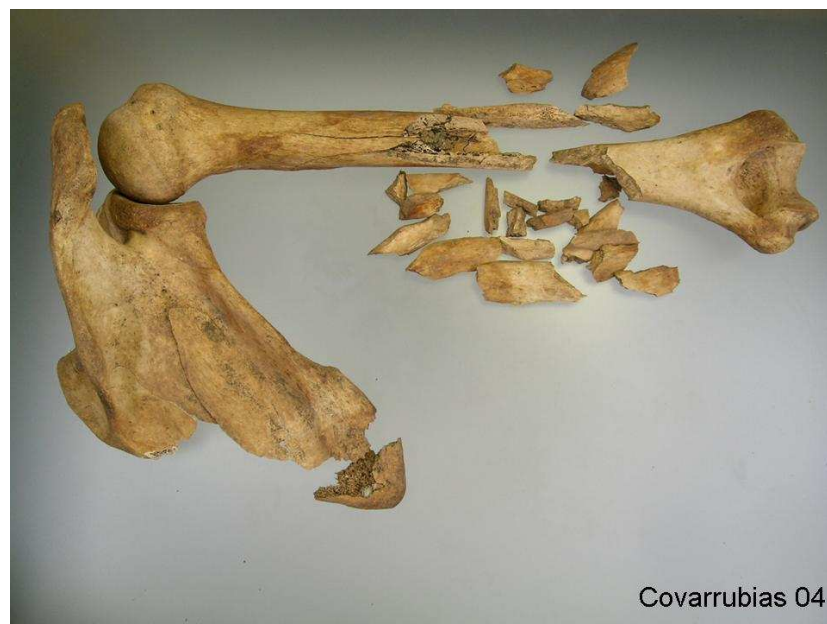Herida de entrada de proyectil.



Lesión por paso de proyectil de arma de fuego.

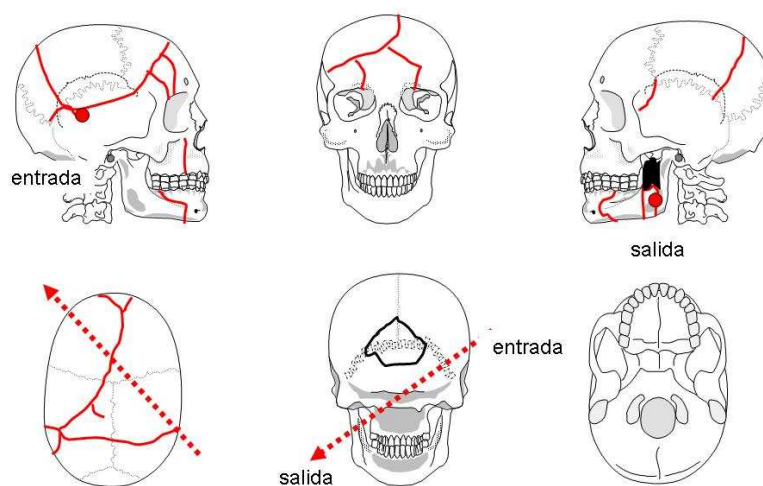


Fractura perimortem de húmero derecho "in situ".



Covarrubias 04

Fractura conminuta de húmero derecho.



Cráneo 04

Interpretación de las lesiones en el cráneo.

Individuo 5

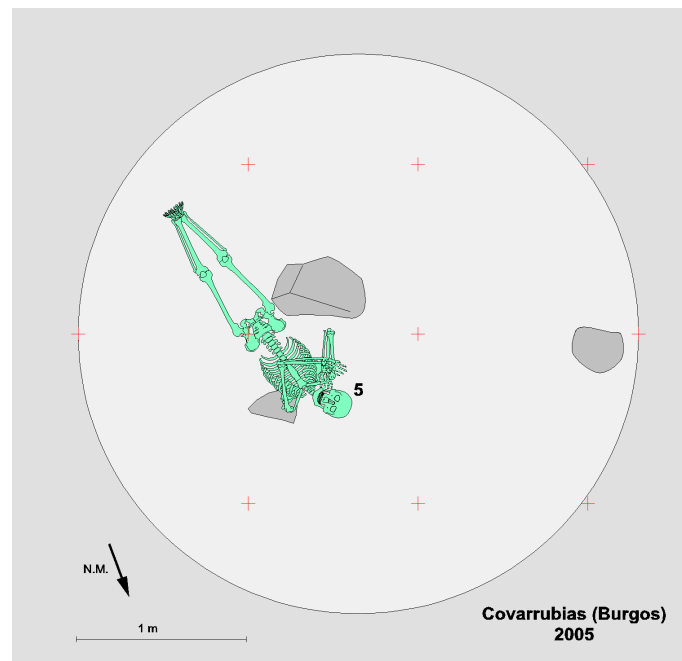
Descripción: Individuo dispuesto en decúbito supino con los brazos flexionados a la altura del tórax y las piernas estiradas con los pies juntos.

Objetos asociados: Se localiza un proyectil de 11 mm (44 Russian). La Real Orden Circular (R.O.C.) de fecha 6 de octubre de 1884 declaraba como reglamentario el cartucho de 11 mm modelo 1884 (también 44 Russian) y recomendaba la adquisición del revolver tipo Smith & Wensson, modelo nº 7 fabricado por la empresa "Orbea Hermanos" de Eibar, dadas sus excelentes propiedades y ventajoso precio de 40 pesetas. Hasta entonces la mayoría de los miembros del Cuerpo (Guardia Civil) tenían que comprarlo de su propio bolsillo. La R.O.C. también ordenaba a oficiales y jefes del ejército proveerse de ellas. Hasta la adopción en 1924 de la pistola Star, el revolver Orbea fue el arma reglamentaria de la Benemérita.

Aspectos de antropología: Individuo varón de 25 a 30 años. La estatura se puede establecer entre 160 a 167 cm. Diestro.

Aspectos de odontología: Maxilar superior casi completo en el que falta parte del palatino y el alvéolo de 18. Presenta numerosos dientes careados: 12, 16 (absceso), 17, 21, 22, 24. Pérdidas ante mortem en 25, 26 y 27. En maxilar inferior pérdida pre mortem en 36, 37, 38, 46 y 47, post mortem en 46. Caries en 35 y 44. Hipoplasia del esmalte en incisivos. Además el canino 43 se halla ligeramente rotado.

Aspectos de patología: Presenta un orificio de salida en la región parietal izquierda alta. Las roturas en la región de la cara en el lado derecho nos permiten suponer que el proyectil penetró en esa zona con una trayectoria de adelante atrás, de abajo arriba y de derecha a izquierda. Asimismo un proyectil de arma de fuego provocó la rotura de la escápula izquierda en su zona acromial y también las vértebras dorsales D11 y D12.




Posición del esqueleto en el interior de la fosa.



Individuo 05 en posición decúbito supino.



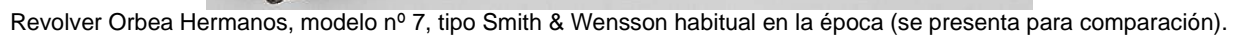
Lapicero.



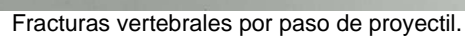
Proyectil de arma de fuego.

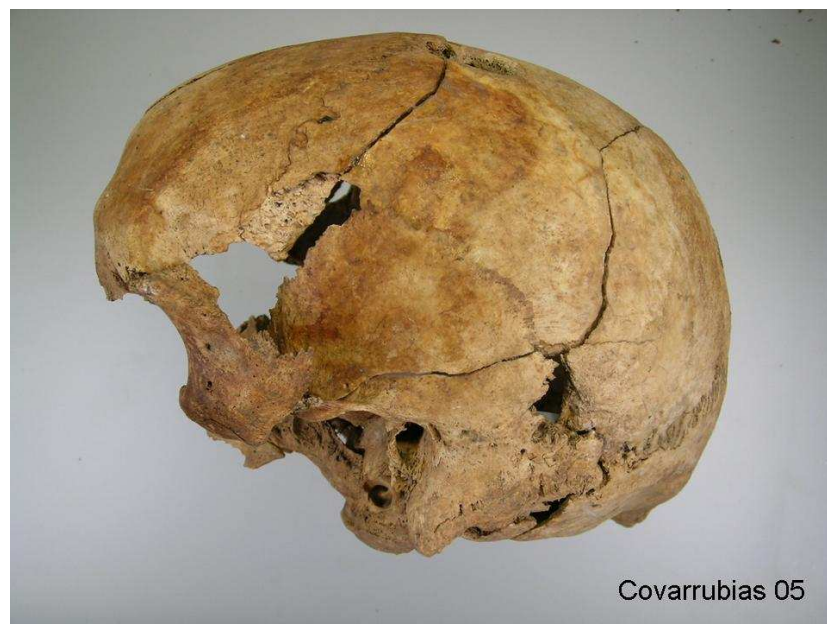

Cartucho 11 mm (se presenta para comparación).



Odontograma






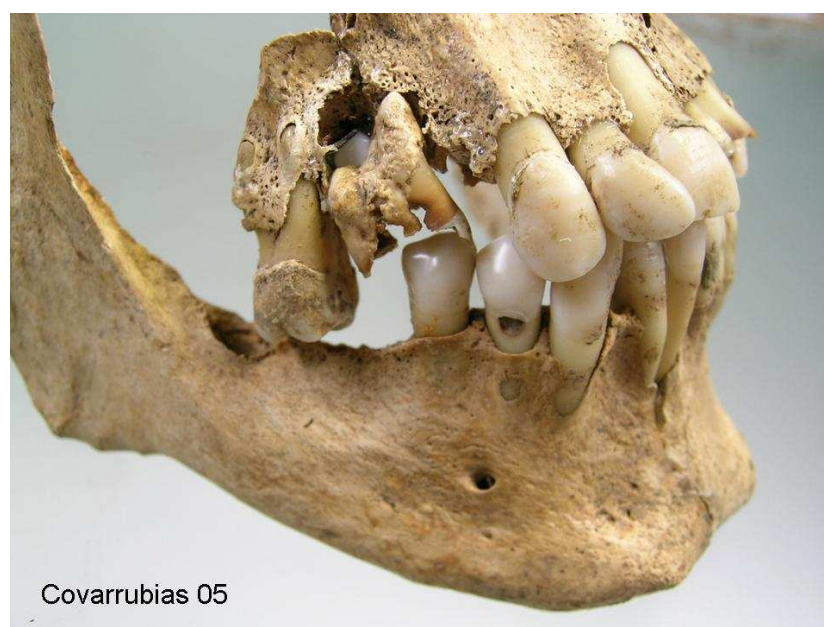
Norma lateral izquierda.



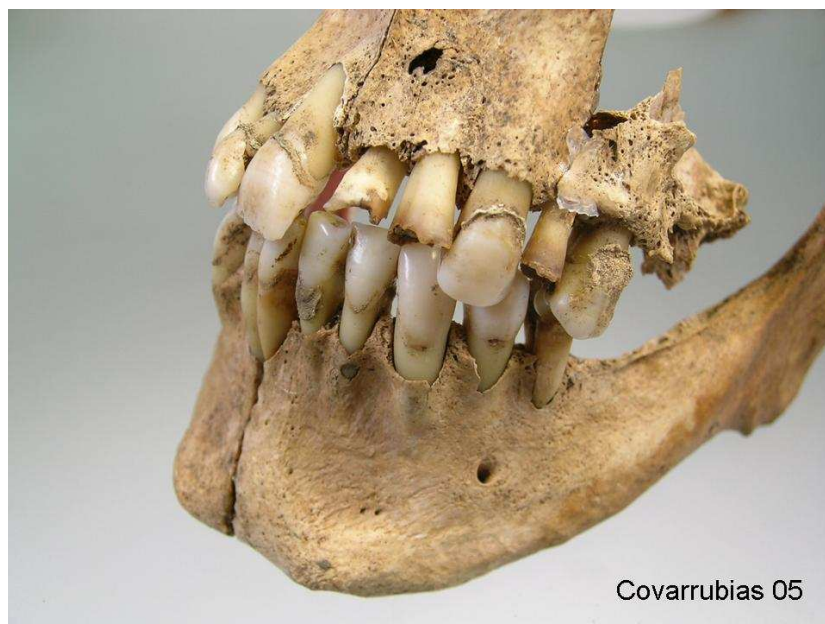
Norma lateral derecha.



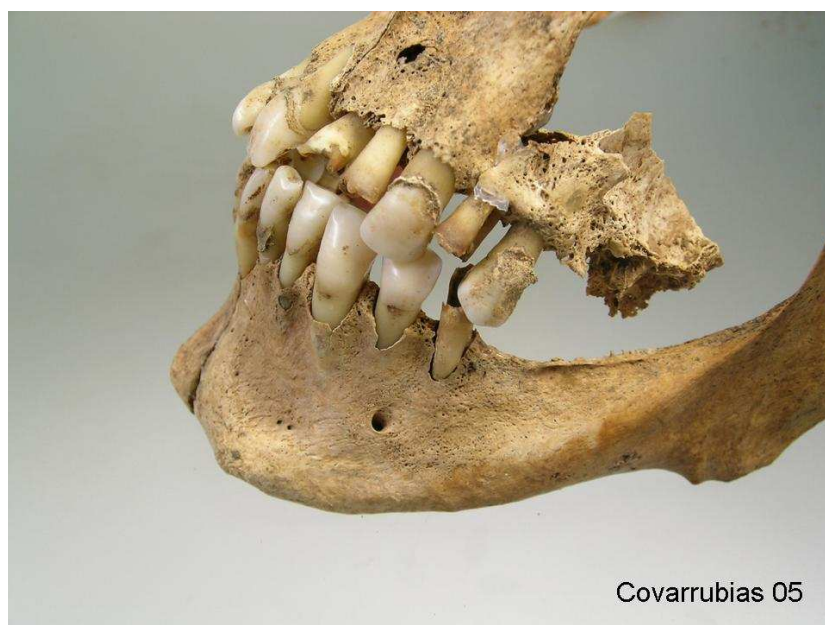
Norma superior.



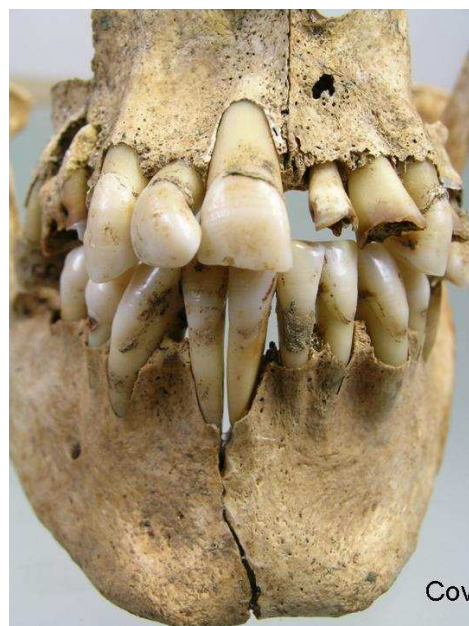
Dentición con patología.



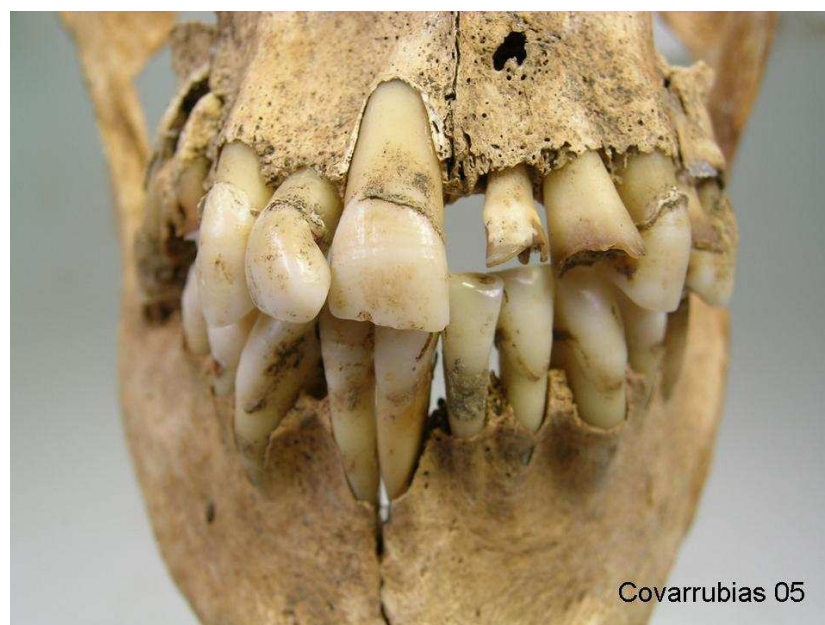
Dentición con patología.



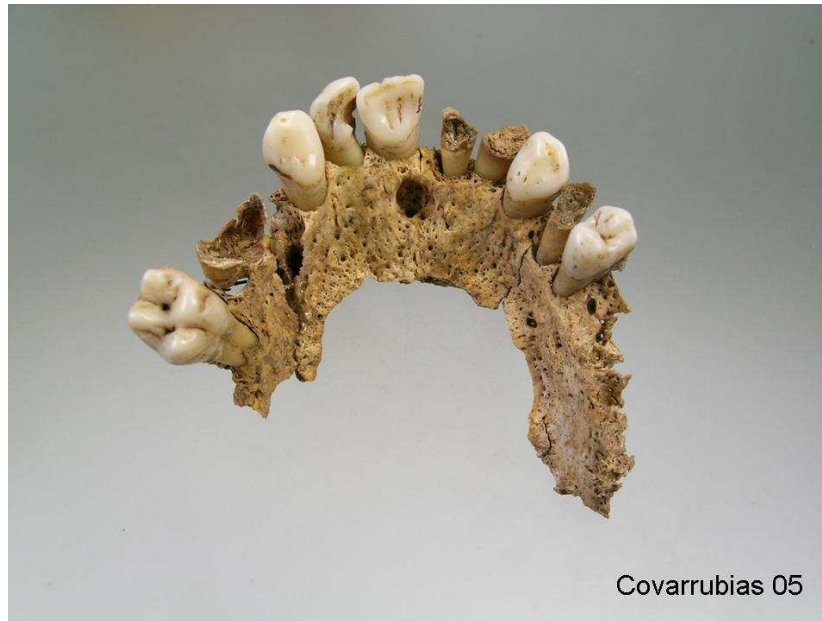Dentición con patología.



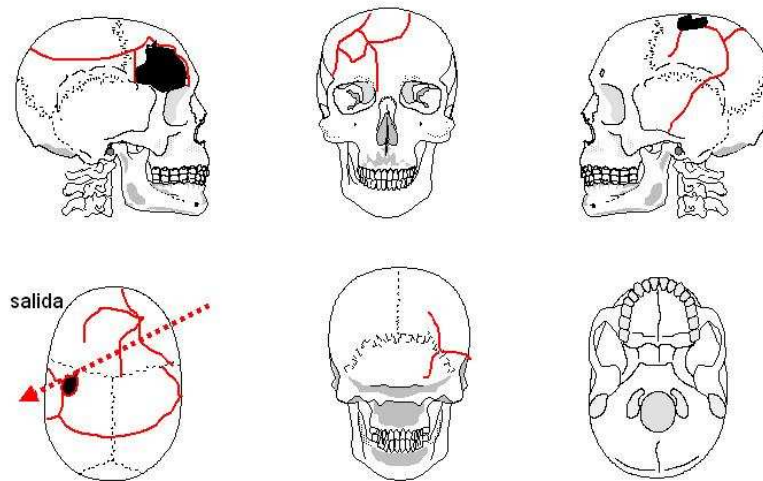
Dentición anterior.



Dentición anterior.



Arcada superior.



Cráneo 05

Interpretación de las lesiones en el cráneo.**Individuo 6**

Descripción: La mitad superior del cuerpo se apoyaba en el lateral derecho, aunque los coxales y las extremidades inferiores se hallan en decúbito supino.

Objetos asociados: Dos suelas de goma negra de 260 mm de longitud. Además cuatro botones blancos, una trabilla y un pequeño enganche metálico.

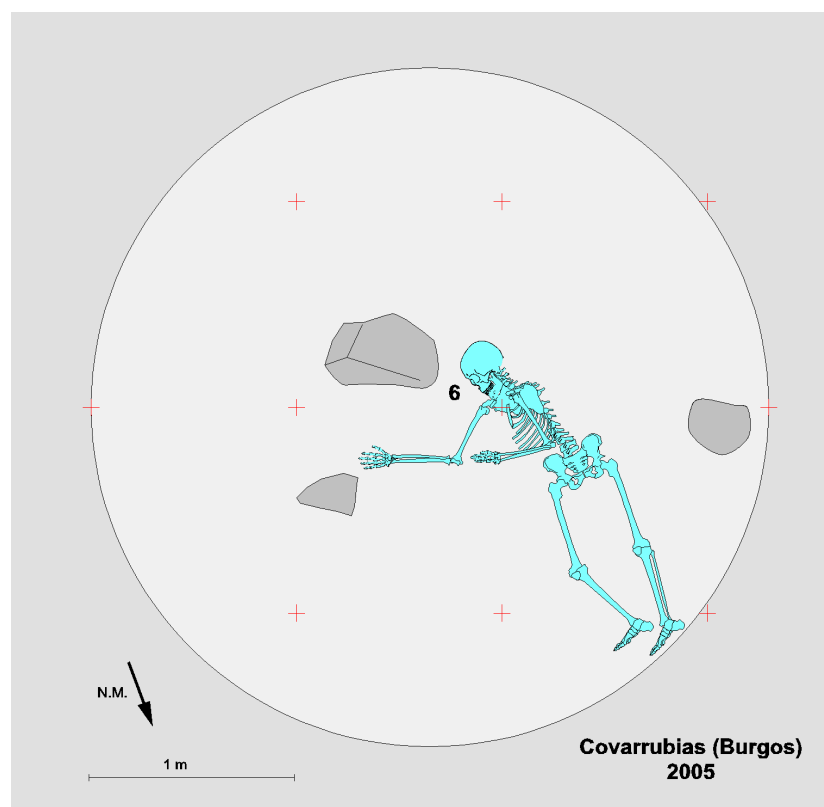
Aspectos de antropología: Se trata de un individuo masculino de constitución robusta, de 25 a 30 años. Diestro. La estatura estimada va de los 161 cm a través de la medida del fémur y de 172 cm a partir de la de la tibia. Como variante anatómica se observa la dehiscencia del arco vertebral en C1.

Aspectos de odontología: Maxilar superior completo con escasos dientes in situ. Pérdidas ante mortem en 12, 16, 17, 23, 26 y 28. Caries en 13 y 24. Absceso en 14. En maxilar inferior pérdidas ante mortem de todos los molares y post mortem del 45. Caries en 35 y absceso en 31 y 41.

Aspectos de patología: Numerosos signos de enfermedad degenerativa articular. Reborde osteofítico en ambas cabezas femorales y en los respectivos acetábulos pélvicos. Osteofitos en el cuerpo y en las facetas posteriores de la vértebra dorsal D12. Además, la osteoartropatía se manifiesta en el tramo cervical en las apófisis odontoides y en la fusión de las vértebras C2 y C3. La robustez del esqueleto y las lesiones degenerativas se acompañan de entesopatías en la espina tibial anterior. En dos costillas contiguas del lado izquierdo se observan sendos callos de fractura bien consolidadas.

En el cráneo presenta una herida por arma de fuego con orificio de entrada de 7 mm en la escama del hueso occipital (lado

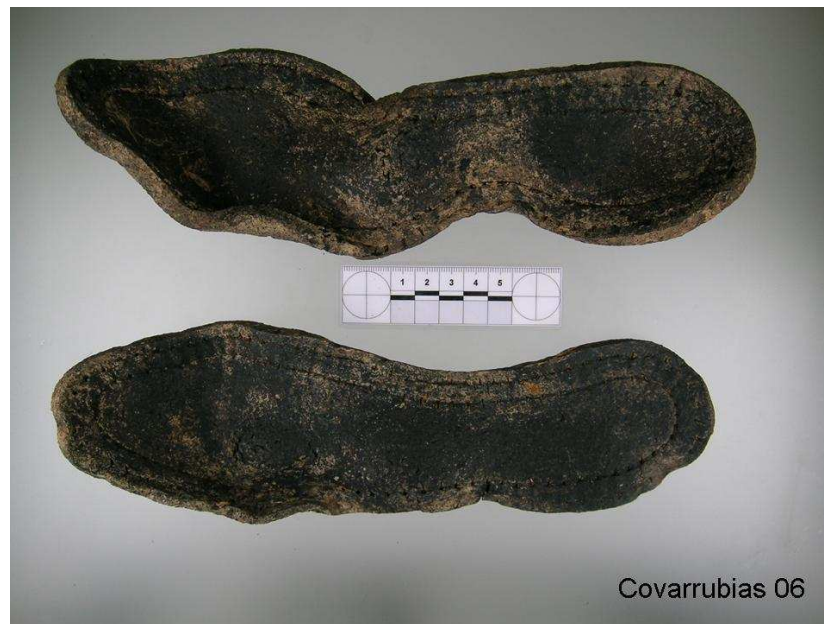izquierdo) cuya salida debe corresponder con la rotura que hay en la región temporal del lado derecho. La trayectoria sería de atrás adelante y de izquierda a derecha subhorizontal.



Posición del esqueleto en el interior de la fosa.

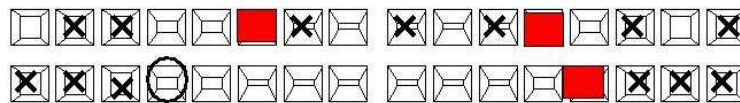


Individuo 06 en posición decúbito supino (extremidades inferiores) y lateral (tronco).



Suelas de goma de calzado.

11	Muy desgastado por mala oclusión	Muy desgastado por mala oclusión	21
12	Pérdida ante mortem		22
13	Caries	Absceso, pérdida ante mortem	23
14	Absceso	Caries, alveolitis	24
15			25
16	Pérdida ante mortem	Pérdida ante mortem	26
17	Pérdida ante mortem		27
18		Pérdida ante mortem	28



48	Pérdida ante mortem	Pérdida ante mortem	38
47	Pérdida ante mortem	Pérdida ante mortem	37
46	Pérdida ante mortem	Pérdida ante mortem	36
45	Pérdida post mortem	Caries	35
44			34
43			33
42			32
41	Absceso periapical	Absceso periapical	31

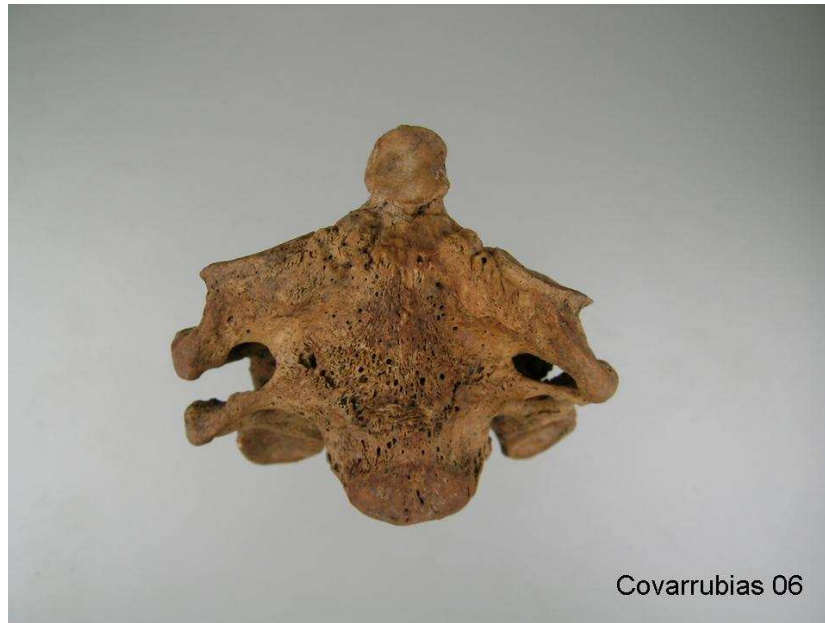obturación
 caries

X
 pérdida ante mortem

O
 pérdida post-mortem

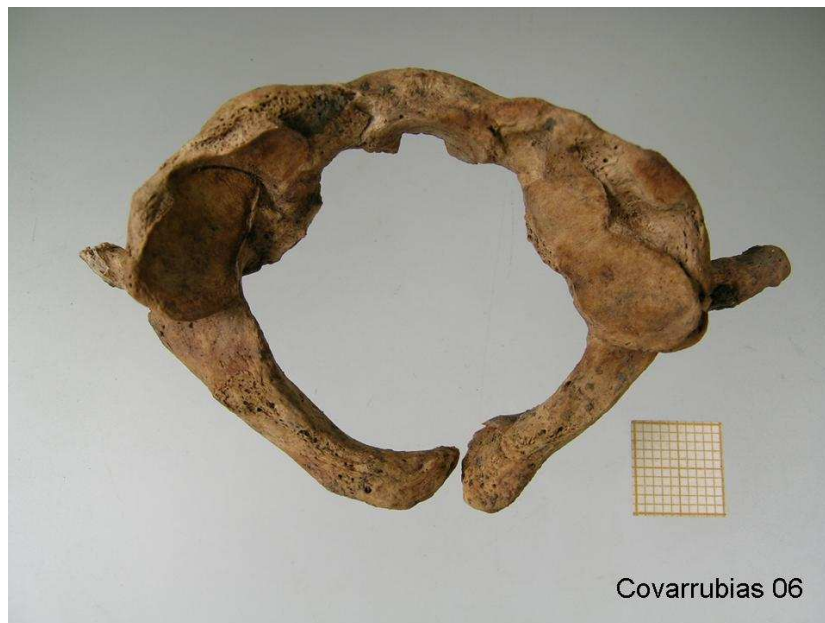Covarrubias 06

Odontograma.



Covarrubias 06

Bloque vertebral C2 – C3.

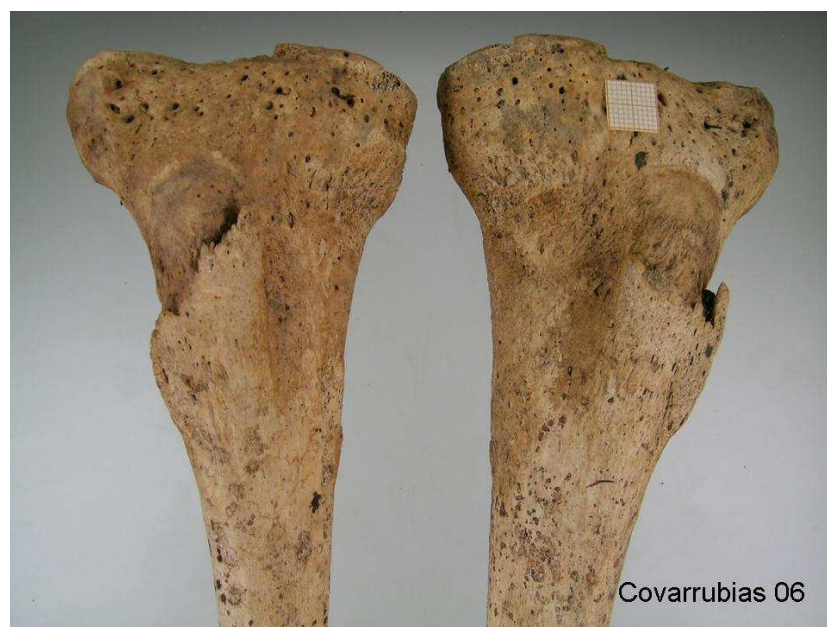

Covarrubias 06

Dehiscencia posterior en C1.



Cartílago cricoides calcificado.




Entesopatías en espina tibial anterior.



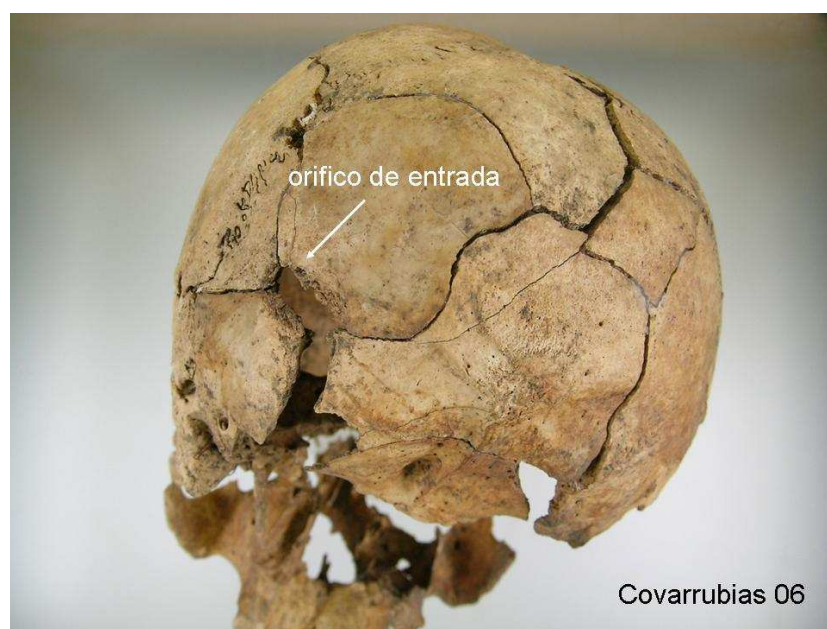
Fracturas costales consolidadas.



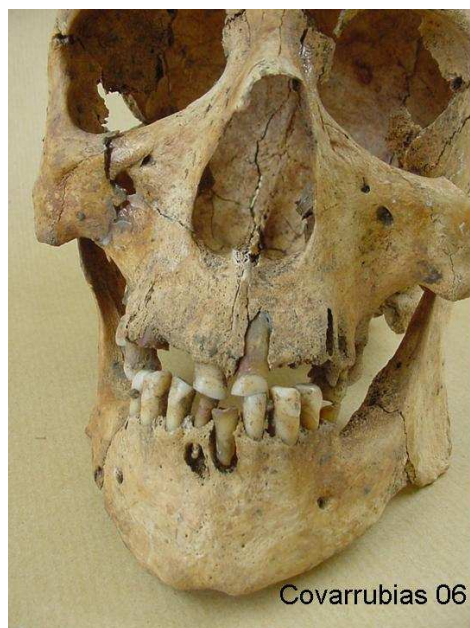
Norma lateral izquierda del cráneo.



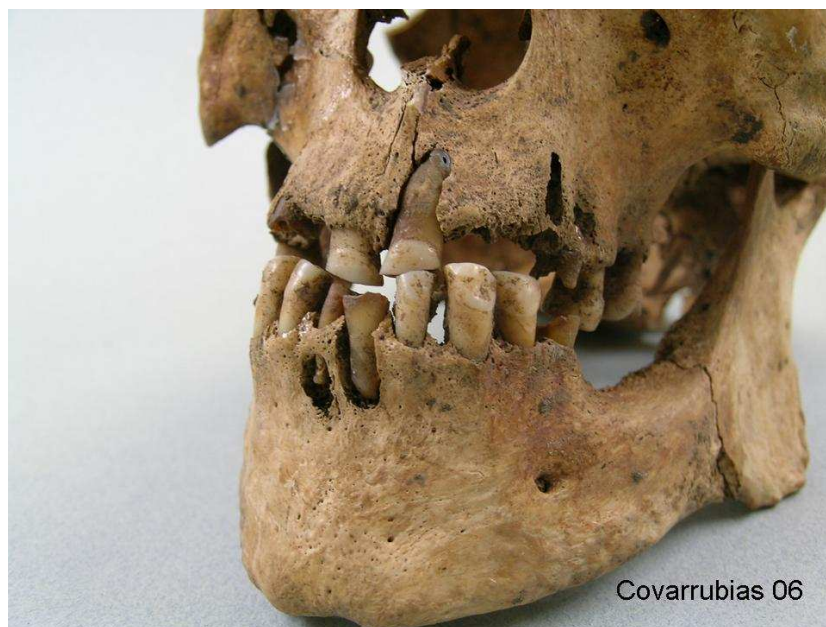Norma superior del cráneo.



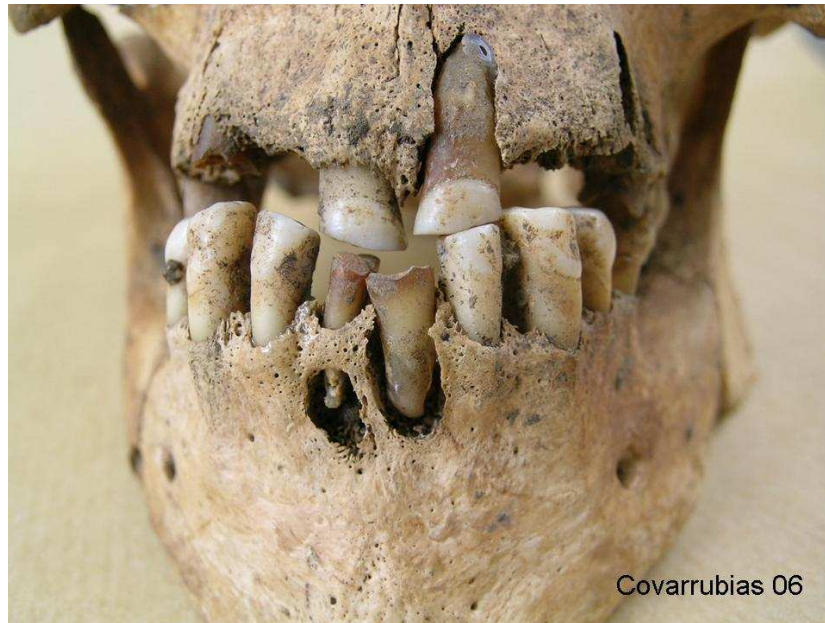
Herida de entrada de proyectil de arma de fuego en región posterior.



Dentición anterior.

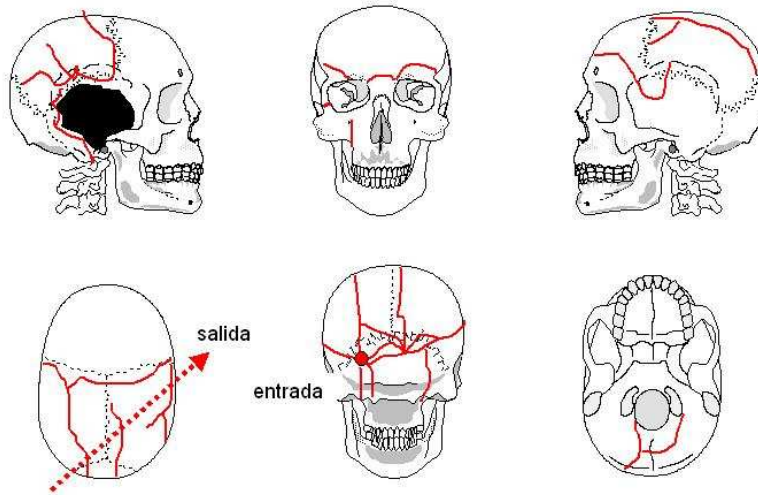


Dentición anterior.



Covarrubias 06

Dentición anterior con abscesos por caries.



Cráneo 06

Interpretación de las lesiones en el cráneo.

Individuo 7

Descripción: Individuo en decúbito prono situado en el centro de la mitad superior de la fosa. Las extremidades superiores flexionadas y a ambos lados de la cabeza, piernas estiradas y pies separados.

Objetos asociados: Un encendedor rectangular de plata; un espejo de 54 mm de diámetro formado por un cartón de fondo y un cristal que conserva parcialmente áreas de óxido de plata; dos trabillas; 3 botones; hebilla de cinturón que conserva parte de tela adherida en su cara posterior, y un fragmento de lapicero. A estos hay que añadir un fragmento de tela de paño de bolsillo que guarda en su interior cinco monedas:

Moneda 1: de plata de 1 peseta de Alfonso XII.

Moneda 2: de plata de 2 pesetas de Alfonso XII unida a otra de cobre.

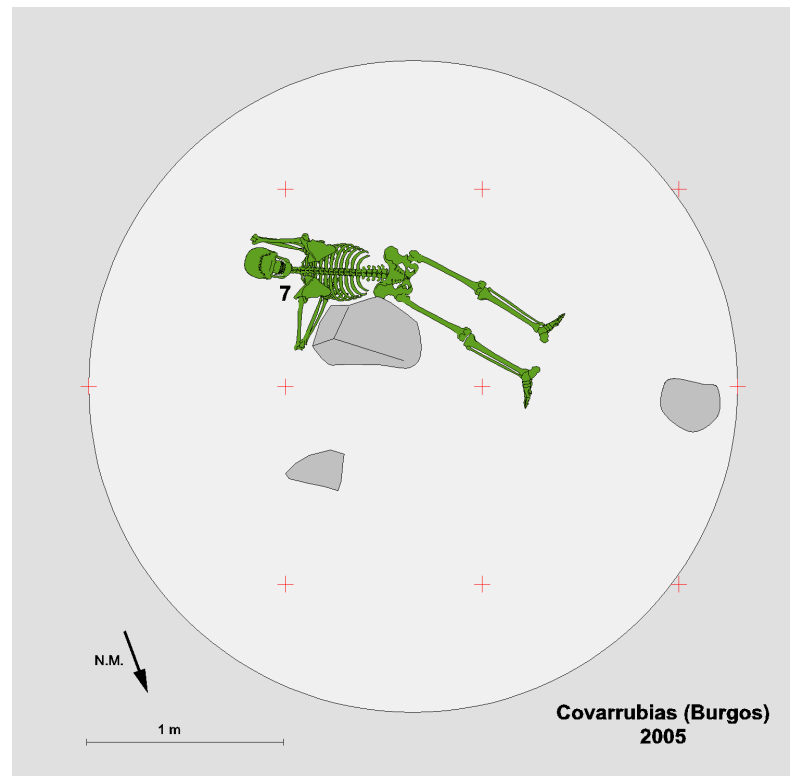
Monedas: dos monedas de cobre unidas entre sí.

Aspectos de antropología: Individuo masculino adulto joven, de 30 a 35 años. Diestro. Estatura estimada entre 154 a 159 cm. En la primera vértebra cervical el arco posee una deshiscencia.

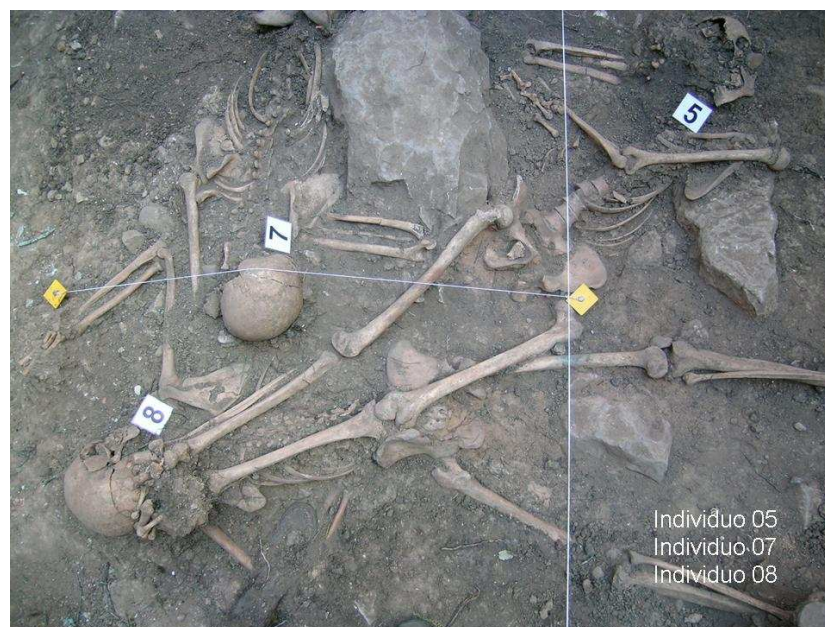Aspectos de odontología: Maxilar superior completo con pérdida ante mortem de 14, 15 y 24 y post mortem en 25. Caries en 12. Absceso 25. En maxilar inferior pérdidas ante mortem en 36, 37, 46 y 47. Caries en 34, 35, 38 y 48. Absceso en 48. Hipoplasia del esmalte 31 y 41.

Aspectos de patología: En la última vértebra cervical muestra la impronta de un nódulo de Schmorl.

En el lado derecho del occipital, cerca de la apófisis mastoides y de la sutura lambda se puede observar un orificio de entrada de proyectil de entre 9 a 10 mm de diámetro. La salida del mismo no está clara, aunque probablemente salió por el esplanocráneo que está destruido, esto es con una trayectoria de atrás adelante.



Posición del esqueleto en el interior de la fosa.



Individuo 07 en posición decúbito prono.



Botones.



Enganches metálicos.



Monedas.



Monedas.



Monedas.



Espejo.



Espejo.




Espejo.



Suelas de goma de calzado.



Suelas de goma de calzado (cara interna)



Fragmento de lapicero.



Mechero y monedas.



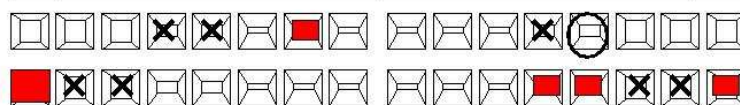
Mechero.



Covarrubias 07

Mechero con impronta de la trama de tela.

11			21
12	Caries		22
13			23
14	Pérdida ante mortem	Pérdida ante mortem	24
15	Pérdida ante mortem	Pérdida post mortem, absceso	25
16			26
17			27
18			28



48	Caries, absceso	Hipoplasia, caries	38
47	Pérdida ante mortem	Pérdida ante mortem	37
46	Pérdida ante mortem	Pérdida ante mortem	36
45		Caries	35
44		Caries	34
43			33
42	Sarro generalizado		32
41	Hipoplasia	Hipoplasia	31

obturación
 caries
 X pérdida ante mortem
 pérdida post-mortem
Covarrubias 07

Odontograma



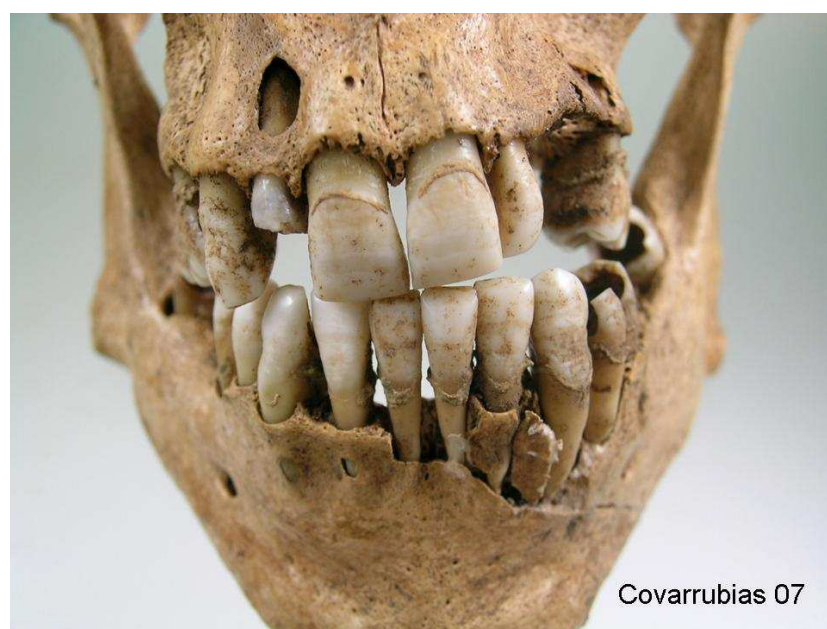
Norma lateral derecha del cráneo.



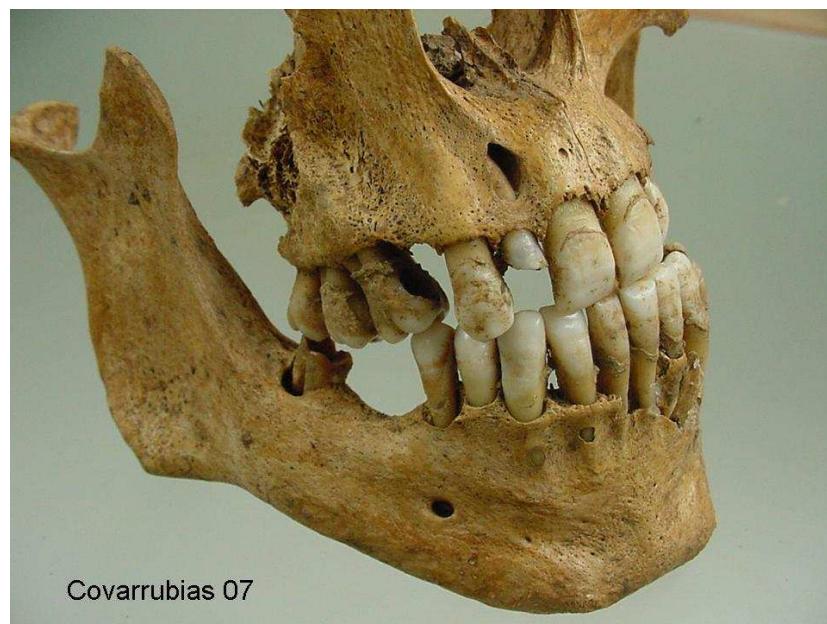
Norma superior del cráneo.



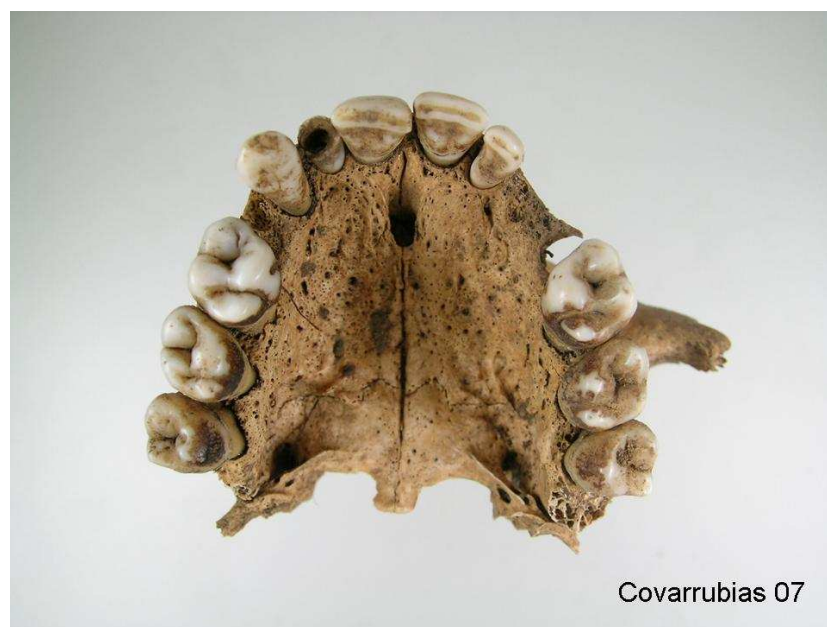Norma posterior con indicación de la entrada del proyectil de arma de fuego.



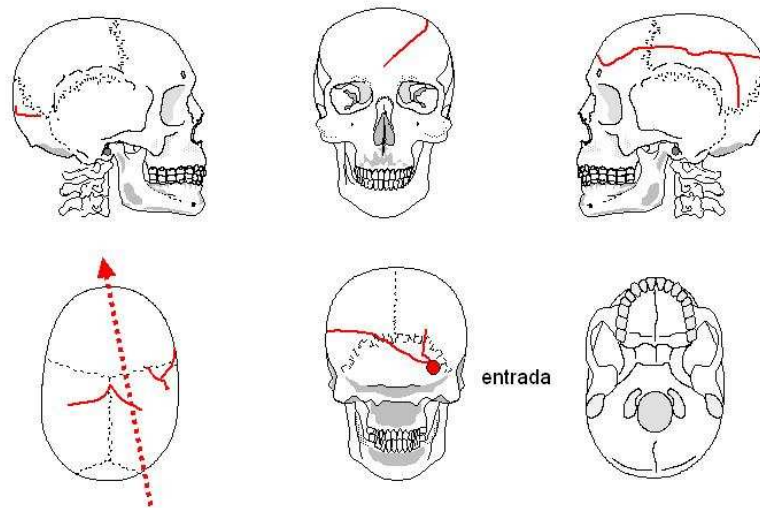
Dentición anterior.



Ambas arcadas vistas desde la derecha.



Maxilar superior.

**Cráneo 07**Interpretación de las lesiones en el cráneo.**Individuo 8**

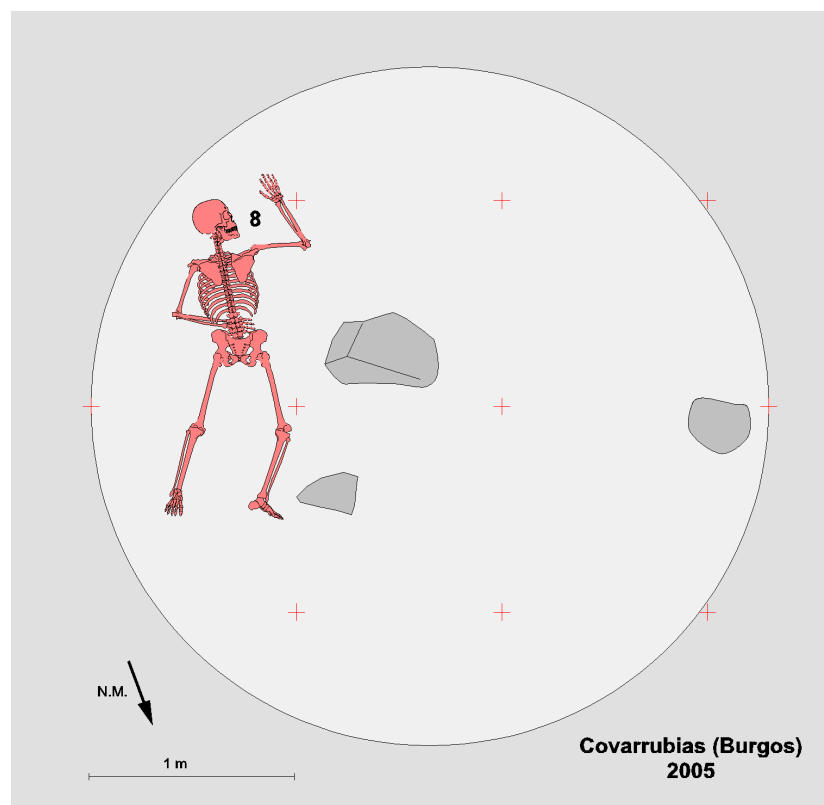
Descripción: Esqueleto dispuesto en decúbito prono. Se localizaba en el lado este de la fosa. El brazo derecho flexionado y a la altura del hombro. Piernas abiertas.

Objetos asociados: Suelas de goma de 260 mm de longitud, además de una hebilla de presión de cinturón, 2 botones de madera, 1 botón blanco de camisa, 1 trabilla, otra hebilla de cinturón más estrecho y un fragmento de tela con una estrecha cenefa.

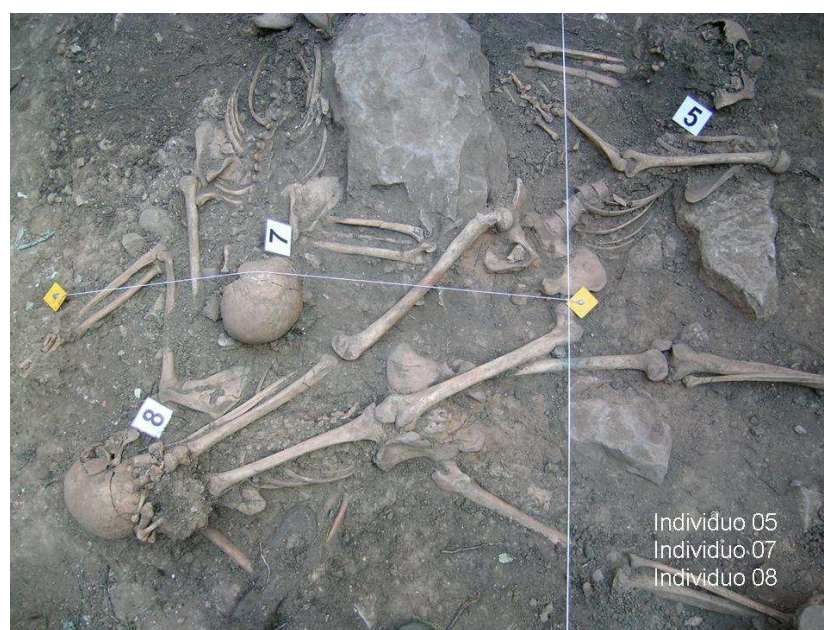
Aspectos de antropología: Individuo masculino de edad 20 a 25 años. Se ha recuperado una costilla cervical. Además una costilla dorsal posee una exóstosis que también corresponde a una variante anatómica. La estatura estimada sería de 157 a 159 cm. A la altura media de la diáfisis del fémur derecho en su cara anterior se puede observar una mancha de cardenillo extensa que debe corresponder a óxido de cobre.

Aspectos de odontología: Maxilar superior con pérdidas post mortem en 12, 21 y 22. Caries en 14. Si emerger 18 y 28. En maxilar inferior pérdidas ante mortem en 34, 37, 46 y 47. Sin emerger 38 y 48. Hipoplasia del esmalte en 31 y 41.


Aspectos de patología: Presenta una herida por arma de fuego con orificio de entrada (diámetro aproximado de 10 mm) en rama mandibular derecha que sale en región alta del parietal izquierdo con una trayectoria de adelante atrás, de abajo arriba y de derecha a izquierda.



Posición del esqueleto en el interior de la fosa.



Individuo 08 en posición decúbito supino.



Covarrubias 08

Fragmento de tejido de prenda de vestir.



Covarrubias 08

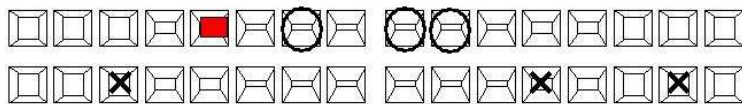
Hebilla metálica de cinturón.



Covarrubias 08

Suela de cuero de calzado.

11		Pérdida post mortem	21
12	Pérdida post mortem	Pérdida post mortem	22
13			23
14	Caries		24
15			25
16			26
17			27
18	Sin emerger	Sin emerger	28



48	Sin emerger	Sin emerger	38
47	Ha ocupado el espacio del 46	Pérdida ante mortem	37
46	Pérdida ante mortem		36
45			35
44		Pérdida ante mortem	34
43			33
42			32
41	Hipoplasia	Hipoplasia	31

obturación
 caries
 X pérdida ante mortem
 pérdida post-mortem
Covarrubias 08
 Odontograma.




Covarrubias 08

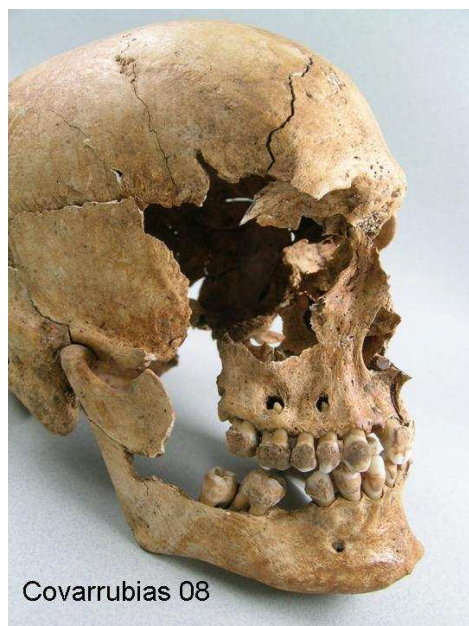Norma lateral derecha del cráneo.



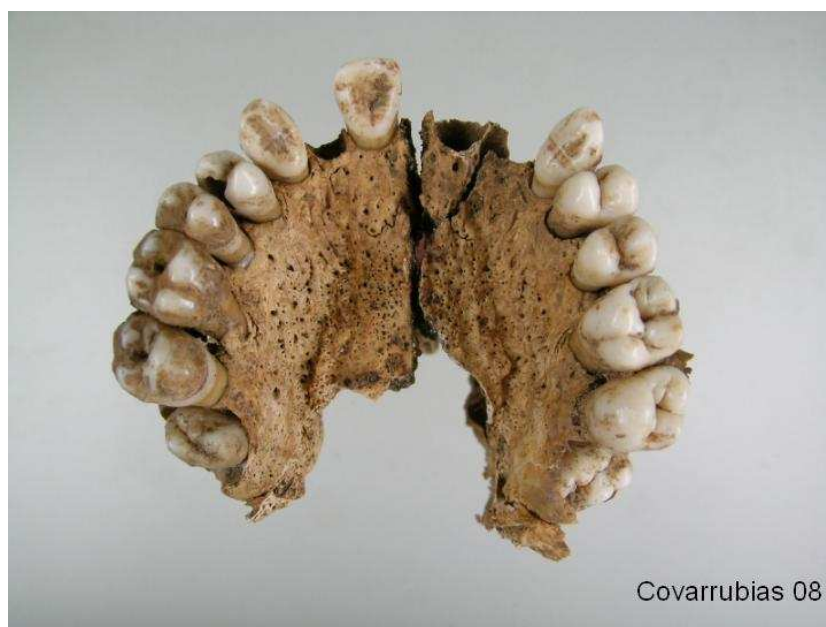
Norma superior del cráneo con herida por arma de fuego.



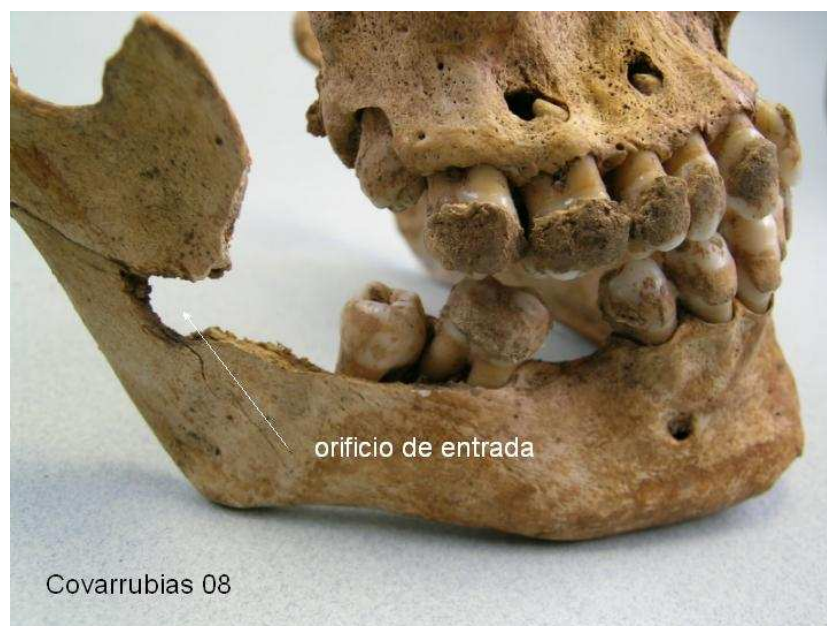Herida de salida de proyectil de arma de fuego.



Lesión en la rama mandibular por entrada de proyectil de arma de fuego.



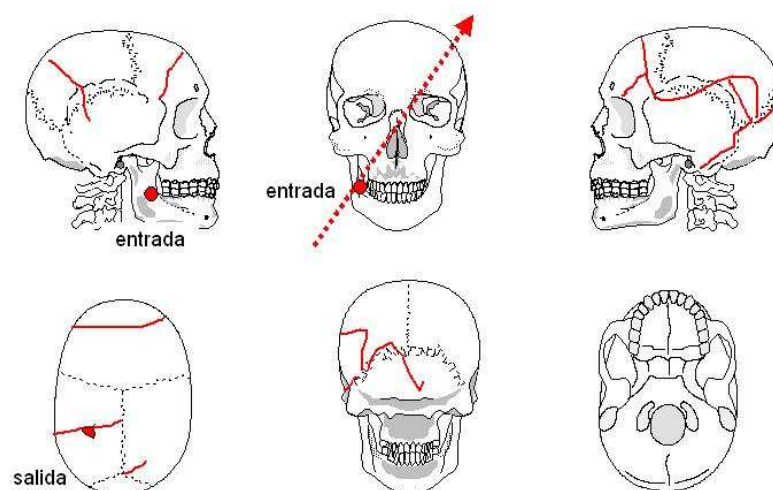
Maxilar superior.



Herida por arma de fuego (entrada) en rama mandibular.



Herida por arma de fuego (entrada) en rama mandibular.

**Cráneo 08**

Interpretación de las lesiones en el cráneo.

Información relativa a los inhumados facilitada por sus familias

La siguiente información nos ha sido facilitada por el Sr. D. Serafín Mansilla y se refiere a los vecinos de QUINTANILLA DEL AGUA, VILLAMANZO y SANTA INÉS que se pueden hallar en la fosa de conformidad a los testimonios recogidos en la zona:

Por lo que cuentan Epifanio y María, sobrinos de Marino Delgado Ortega y Teresa Pozo García, mujer de Julián Merino Ortega, el asesinato se produjo al anochecer del día 20 de agosto de 1936. Teresa recuerda: *“El día 19 le llevaron a la cárcel de Lerma, el día 20 fue su madre a verle y el día 21 cuando fuimos a visitarle ya no estaba allí.”*

Les habían dicho que los trasladaban a la cárcel de Salas de los Infantes, pero uno de los que los custodiaban tenía amistad con uno de los de Villalmanzo y le dijo que los sacaban para matarlos. Éste advirtió a los demás, concretamente al tío de Epifanio y María, que no se atrevió a saltar de la camioneta y que, además, pensaba que no le podían hacer nada porque él no había hecho nada. En una de las curvas de la carretera, entre Covarrubias y el Monasterio de Arlanza, saltó uno de los que iban en la camioneta (según Ángel Velasco: **Lucio Merino**), le dispararon pero no le alcanzaron, consiguió librarse. A **Heliodoro Barbero Urien**, alcalde de Santa Inés, que también iba en el camión, le dejaron herido en la calera pensando que estaba muerto. Llegó junto al río, donde lo encontraron unas mujeres de Hortigüela que buscaban leña. Lo llevaron al botero de Covarrubias, quien lo llevó escondido en el carro al hospital de Burgos. Allí lo curaron, pero alguien lo sacó y lo fusiló. Cuando los familiares fueron al hospital, ya no estaba allí, pero sí sus ropas.

Las personas que fueron inhumadas en la fosa son, con casi certeza:

DE SANTA INÉS

Marino Delgado Ortega, nacido el 26-12-1907, soltero, natural de Santa Inés. Tenía 29 años. Epifanio dice que a él, a pesar de ser inteligente y destacar en la escuela, nunca le dieron una beca para estudiar porque le consideraban “rojo”. Marino tenía dos hermanas Nicolasa Delgado Ortega y Luisa Delgado Ortega. Estatura en cartilla militar 159 cm.

Procopio Merino Urien, de unos 36 años, casado, 5 hijos, natural de Santa Inés. Era concejal de izquierdas del Ayuntamiento de Santa Inés. Para su mujer fue muy trágico: tenían cuatro hijos y estaba embarazada cuando lo mataron. Quizás por el sufrimiento su hijo nació subnormal y al año murió ella (la sangre envenenada, dice María.) Estatura en cartilla militar 162 cm.

DE VILLALMANZO

Elías Rojel Gutiérrez, nacido el 20-7-1916, (20 años) soltero, era mudo, natural de Villalmanzo, hijo de Dionisio y Saturia. Era zapatero y en la fachada de la zapatería tenía dibujados la hoz y el martillo. Se cree que podría ser el único de la fosa que llevaba zapatos.

Julián Merino Ortega, nacido el 10-11-1908, (28 años) casado, tres hijas, hijo de Ignacio y Ángela, natural de Villalmanzo. Su mujer se llama **Teresa Pozo García**, actualmente tiene 93 años. Cuenta que su marido Julián tenía 27 años para 28 y ella 23 para 24. Tenía dos niñas pequeñas y estaba embarazada de siete meses, luego nacería una tercera niña. El día **19** le llevaron a la cárcel, el **20** fue su madre a verle y el **21**, cuando fue ella a visitarlo, ya no estaba allí. Teresa dice que su marido llevaba dinero envuelto en un pañuelo, que siempre solía llevar, le gustaba jugar a las cartas. Ella cree que sacaron a 3 de Santa Inés, a 3 de Villalmanzo y a 3 de Quintanilla. Dice que su marido era buenísimo y que guarda muy buen recuerdo de él. Lo pasó fatal, nadie la ayudaba y para ganar de comer para ella y sus hijas y tuvo que trabajar sin descanso, lavando y planchando. Hubo momentos en los que por debilidad perdió la visión. La hija pequeña enfermó y no podía pagar la iguala al médico que se cobraba en septiembre. El médico le dijo que tenía que pagar si quería recibir atención. Ella no podía pagar. Un nieto dice que le ha oído decir que llevaba zapatillas rojas.

DE QUINTANILLA DEL AGUA

Cipriano Villariezo Urien, nacido el 8-12-1904 (tenía 32 años), casado y con dos hijas, hijo de Cleto y Cristina, natural de Quintanilla del Agua. Agricultor, estaba en el campo cuando fueron a buscarlo, le dejaron recado de que se presentase en Lerma. Fue con un criado y la mula, lo encerraron en la cárcel y el criado se volvió con la mula. Iba a la casa del pueblo.

La mujer de Cipriano fue denunciada y estuvo en la cárcel de Burgos junto con la madre de Manuel Merino Blanco durante dos o tres meses. Sus hijas que eran pequeñas fueron internadas en el orfanato. Al ser liberada las recuperó.

Simón Pérez Cuesta, nacido el 28-10-1889 (tenía 47 años), hijo de Miguel y Josefa, casado, cuatro hijos, natural de Quintanilla del Agua. Los familiares dicen que le mataron por venganza. Se sabe que está en la fosa porque un familiar suyo estaba de guardia civil en Covarrubias y le vio en la fosa junto a Cipriano. Uno tenía la pierna encima de la cabeza del otro.

Filiberto Zuazo Palacios, nacido el 26-8-1895 (tenía 41 años), hijo de Serafín y Dorotea, casado, tres hijos, natural de Quintanilla del Agua. Era de los más “rojos”. En las elecciones de febrero, cuentan que iba con un saco en la cabeza y con un palo largo arrancando los carteles de derechas con un grupo de chavales detrás. Por ello le llamaban el “tío quita papeles”.

Benito Alonso Merino. No se han encontrado datos en el pueblo, pero una sobrina dice que nació en Quintanilla. Era hijo de Santos y Petra, dos años mayor que su hermana Cecilia, por lo que su sobrina Lala de 79 años dice que tendría unos 40 años cuando le mataron. La casa del pueblo estaba en los bajos de su casa y dicen que tenía imágenes de santos vueltos hacia la pared. Era agricultor y tuvo una hija que murió joven. La sobrina Lala, ha contado que el que se salvó de Villalmanzo, un día que se encontró con su madre y ella, les contó que estaba en la fosa de Covarrubias porque en el camión iba atado junto a él.

Por otra parte, hasta conocer estas versiones, se pensaba que en esta fosa también estaba,

Manuel Merino Blanco, nacido el 26-10-1897 (tenía 39 años), hijo de Antonio y Eugenia, casado y con un hijo, natural de Quintanilla del Agua. Éste, según ha dicho un familiar a Ángel Velasco, está enterrado en La Andaya. Tenía un bar en el que se

reunía la gente de “izquierdas”. Tenía problemas con mucha gente. Le detuvieron una vez pero le soltaron.

(Serafín Mansilla, 2005)



Mariano Delgado Ortega



Julián Merino Ortega



Cipriano Villariego Urien



Tras las gestiones realizadas por José M^a Rojas y Angel Velasco en el Archivo Histórico Militar de Guadalajara, los datos antropométricos de interés para la identificación son los siguientes:

Nombre	estatura	Perímetro torácico	Otras características
FILIBERTO ZUAZO	161	86	Nariz regular Frente ancha 64 kilos
SIMON PEREZ	166		67 kilos
CIPRIANO VILLARIEZO	158	83	
PROCOPIO MERINO URIEN	162	82	
MARINO DELGADO ORTEGA	159	82	

FOSA DE COVARRUBIAS				
	VECINDAD	NOMBRE	EDAD	
Propuesta de Serafín Mansilla	QUINTANILLA	Cipriano Villariezo Urien	32	
		Simón Pérez Cuesta	47	
		Filiberto Zuazo Palacios	41	
		Benito Alonso Merino	40?	
	VILLALMANZO	Elías Rojel Gutiérrez	20	
		Julián Merino Ortega	28	
	SANTA INES	Marino Delgado Ortega	29	
		Procopio Merino Urien	36	
Propuesta de Angel Velasco	QUINTANILLA	Cipriano Villariezo Urien	32	
		Simón Pérez Cuesta	47	
		Filiberto Zuazo Palacios	41	
		Benito Alonso Merino		
	VILLALMANZO	Francisco Adrián Adrián		
		Julián Merino Ortega	28	
	SANTA INES	Marino Delgado Ortega	29	
		Procopio Merino Urien	36	

Teniendo en cuenta la información anteriormente expuesta, parece razonable que las ocho personas, cuya identidad se ha señalado, sean las que se exhumaron en la fosa y cuyos restos se describen en este informe para cuya identificación proponemos la siguiente orientación:

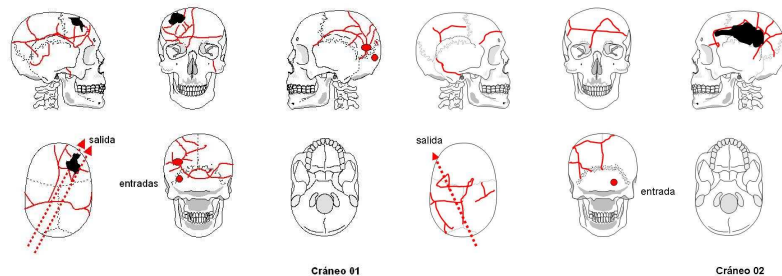
Parámetros antropométricos (en mm)				
	Individuo 01	Individuo 02	Individuo 03	Individuo 04
Longitud máxima del fémur dcho.	405	412	377	413
Longitud máxima del fémur	405	413	378	418

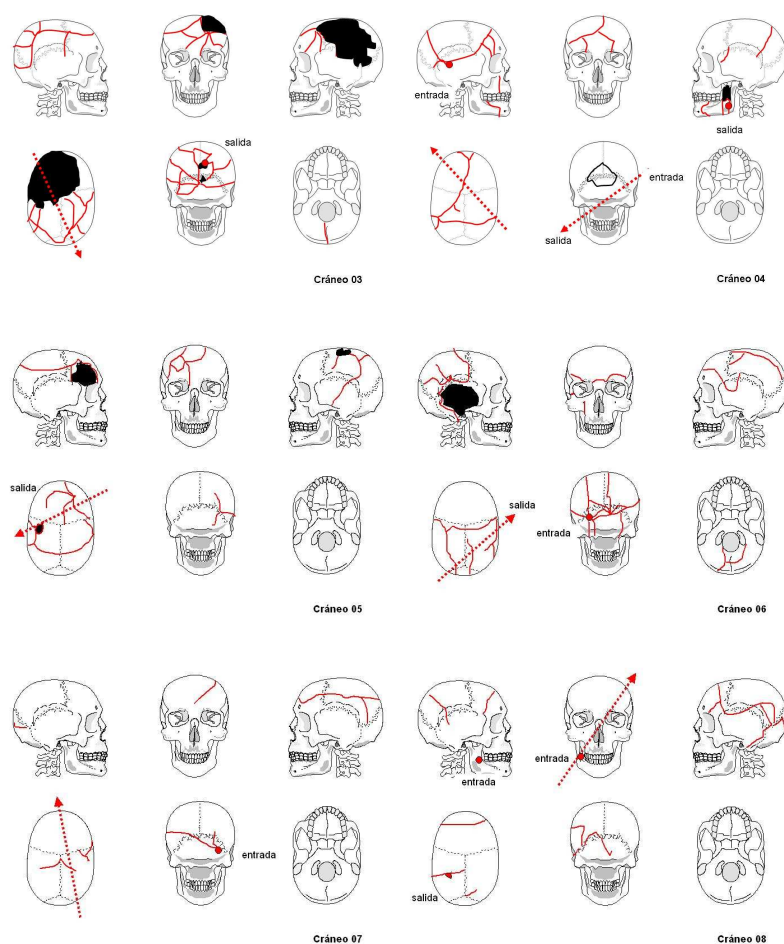
izado.				
Diámetro cabeza femoral dcha.	50	49	43	45
Diámetro cabeza femoral izda.	50	49	-	45
Longitud máxima de la tibia dcha.	332	346	333	345
Longitud máxima de la tibia izda.	334	347	335	345
Longitud máx. del húmero dcho.	297	317	273	-
Longitud máxima del húmero izdo.	295	312	275	308
Diámetro cabeza humeral dcha.	52	46	41	42
Diámetro cabeza humeral izda.	51	46	-	42
Longitud máxima del cúbito dcho.	240	251	240	255
Longitud máxima del cúbito izdo.	235	242	-	-
Longitud máxima del radio dcho.	221	222	217	229
Longitud máxima del radio izdo.	220	219	-	228
Diámetro cabeza del radio dcho.	24	22	21	21,5
Diámetro cabeza del radio izdo.	24	22	21	21,5
Longitud de la clavícula dcha.	145	150	144	130
Longitud de la clavícula izda.	140	150	145	127

Parámetros antropométricos (en mm)				
	Individuo 05	Individuo 06	Individuo 07	Individuo 08
Longitud máxima del fémur dcho.	433	442	405	415
Longitud máxima del fémur izdo.	431	-	404	417
Diámetro cabeza femoral dcha.	45	48	46	45
Diámetro cabeza femoral izda.	45	48	45	45
Longitud máxima de la tibia dcha.	369	380	340	337
Longitud máxima de la tibia izda.	366	384	339	339
Longitud máx. del húmero dcho.	325	331	314	297
Longitud máxima del húmero izdo.	321	325	300	291
Diámetro cabeza humeral dcha.	44	48	42	45
Diámetro cabeza humeral izda.	43	48	42	45
Longitud máxima del cúbito dcho.	251	265	243	240
Longitud máxima del cúbito izdo.	251	264	-	237
Longitud máxima del radio dcho.	234	243	220	220
Longitud máxima del radio izdo.	234	241	220	221
Diámetro cabeza del radio dcho.	21	23	22	23
Diámetro cabeza del radio izdo.	21	23	20	22

izdo.				
Longitud de la clavícula dcha.	140	144	-	143
Longitud de la clavícula izda.	141	139	150	-

Datos antropológicos				
Individuo	Edad	Estatura	Objetos asociados	Observaciones
01	> 30 años	158-162	Hebilla cinturón Suelas de goma 6 monedas Proyectil	Robusto. Diestro. Espondilolisis. Osteoartropatía. Patología oral. 2 disparos en cráneo
02	25 a 30 años	156-162	13 Monedas	Robusto. Diestro. Hernias. Tórax abultado. P. Oral. 1 disparo en cráneo
03	>40 años	147	Hebilla cinturón Suelas goma	Osteoartropatía rodilla derecha. 1 disparo en cráneo
04	>40 años	156-161	Hebilla cuadrada Suelas goma roja	1 disparo en cráneo 1 disparo en brazo derecho
05	25 a 30 años	160-167	Proyectil deformado	Diestro. 1 disparo en cráneo 1 disparo en la espalda
06	25 a 30 años	161-170	Suela de goma negra	Robusto. Diestro. Osteoartropatía articular. Fracturas costales 1 disparo en cráneo
07	>35 años	154-159	Mechero plata Espejo 5 monedas Lapicero Hebilla rectangular	Diestro 1 disparo en cráneo
08	20 a 25 años	157-159	Hebilla plana Hebilla y cinturón	Diestro 1 disparo en cráneo





Lesiones por arma de fuego y trayectorias en los cráneos.

Propuesta de Identificación			
Nombre	Edad	Observaciones	Individuo
ELIAS ROJEL GUTIERREZ	20	Mudo Zapatero	
JULIÁN MERINO ORTEGA	28	Robusto. Suela de goma	06
MARINO DELGADO ORTEGA	29	Estatura 159 cm. Suela de goma roja	05 / 06
CIPRIANO VILLARIEZO URIEN	32	Agricultor	01 / 02
PROCOPIO MERINO URIEN	36	Estatura 162 cm. Hebilla rectangular	01 / 02
BENITO ALONSO MERINO	40 (?)		
FILIBERTO ZUAZO PALACIOS	41		03 / 04
SIMÓN PÉREZ CUESTA	47		04
FRANCISCO ADRIAN ¿			

Conclusiones

1. Las inhumaciones se realizaron en el fondo de un calero circular en donde fueron arrojados los cuerpos siendo desigualmente cubiertos con tierra y piedras.
2. El estado de conservación de los esqueletos es bueno como consecuencia de la protección de la tierra arcillosa con cenizas y cal a esa profundidad y no han sido removidos a lo largo del tiempo
3. En las tareas de exhumación fueron recuperados los restos esqueléticos de un total de ocho personas, todas ellas masculinas de edad adulta, de conformidad a los criterios antropológicos estándar.
4. Todos ellos tienen el cráneo fracturado como consecuencia de disparos por arma de fuego que se pueden interpretar con sus respectivas trayectorias. El lugar topográfico en el que predominan los disparos es en la fosa posterior. Estas lesiones son la causa fundamental de la muerte que puede calificarse de violenta homicida en todos los casos.
5. En dos casos se constatan además otras lesiones traumáticas por arma de fuego en áreas distintas del cráneo.
6. Se han recuperado dos proyectiles de arma de fuego correspondientes a pistolas de distinto calibre (7 y 11 mm) (individuos 1 y 5).
7. Las evidencias recuperadas y el análisis de conjunto permiten una interpretación de los hechos que concuerda fielmente con las versiones previamente recogidas a través de testimonios, esto es el asesinato y posterior desaparición de las personas más arriba referenciadas en 1936.

Todo lo cual es cuanto a bien podemos informar en el cumplimiento de la misión que nos había sido encomendada.

Fdo. Fco. Etxeberria Lourdes Herrasti Jimi Jiménez Javier Ortiz

San Sebastián, a 26 de noviembre de 2005

Bibliografía

BUIKSTRA, J & UBELAKER, D. 1994. Standards for data collection from human skeletal remains.

ETXEBERRIA, F. 2003. Lesiones por arma de fuego. Problemas médico-forenses. *Kirurgia* 4. San Sebastián.

ETXEBERRIA, F. 2004. Panorama organizativo sobre Antropología y Patología Forense en España. Algunas propuestas para el estudio de fosas con restos humanos de la Guerra Civil española de 1936. En: La memoria de los olvidados. Un debate sobre el silencio de la represión franquista. Edit. Ambito. 183-219.

ETXEBERRIA, F. & CARNICERO, M.A. 1998. Estudio macroscópico de las fracturas del perimortem en Antropología Forense. Study macroscopic of the fractures made in the perimortem of Forensic Anthropology. *Revista Española de Medicina Legal* 84-85: 36-44.

REVERTE, J.M. 1999. Antropología Forense. Ministerio de Justicia. Madrid.

RODRIGUEZ, J.V. Introducción a la Antropología Forense. Análisis e interpretación de restos óseos humanos. Anaconda Editores. 326 pp.

KROGMAN, W.M. & ISCAN, M.Y. 1986. The human skeleton in forensic medicine. Charles C Thomas. Springfield.

UBELAKER, D.H. 1999. Human skeletal remains. Ed. Taraxacum. 172 pp. Washington.

VILLALAIN, J.D. & PUCHALT, F. 2000. Identificación antropológica policial y forense. Tirant lo Blanch. 429 pp. Valencia.